EINLADUNG

ZUR

AKADEMISCHEN FEIER DES GEBURTSFESTES

SEINER MAJESTÄT DES KÖNIGS

KARL VON WÜRTTEMBERG

AUF DEN 6. MÄRZ 1883

IM NAMEN

DES

RECTORS UND AKADEMISCHEN SENATS

DER

KÖNIGLICHEN EBERHARD-KARLS-UNIVERSITÄT TÜBINGEN

BEIGEFÜGT IST EINE ABHANDLUNG

CONSTRUCTION DER LAGE DES HERZENS IN DER LEICHE

AUS EINER SERIE VON HORIZONTALSCHNITTEN

VON

PROFESSOR Dr. W. HENKE.

TÜBINGEN

DRUCK VON LUDWIG FRIEDRICH FUES

1883

Die Universität wird den am 6. März bevorstehenden Geburtstag

Seiner Majestät unseres gnädigsten Königs

feierlich begehen und der Rector **Dr. Säxinger** eine Festrede halten

Über die Entwicklung des medizinischen Unterrichts
an der hiesigen Hochschule.

Dazu werden Mitglieder und Freunde der Universität auf den genannten Tag, nach Beendigung des öffentlichen Gottesdienstes, in den Festsaal eingeladen.

Rector und akademischer Senat.

CONSTRUCTION

DER LAGE DES HERZENS IN DER LEICHE

AUS EINER SERIE VON HORIZONTALSCHNITTEN

VON

PROFESSOR Dr. W. HENKE.

MIT SECHS BILDERN.

Einleitung.

Zu den beliebtesten Hülfsmitteln des Studiums der topographischen Anatomie gehört seit einiger Zeit die Anlegung von reinen ebenen Durchschnitten grosser unversehrter Theile des Körpers vermittelst Durchsägung hartgefrorener Leichen. Ich finde die erste Spur der Anwendung dieses Verfahrens in zwei Programmen eines meiner Vorgänger, Ludwig Friedrich v. Froriep [1]), welcher im Anfange des Jahrhunderts hier in Tübingen neben Chirurgie und Geburtshilfe auch Anatomie gelehrt hat. Sie geben in einfach kräftigem Umriss Bilder von Horizontaldurchschnitten des Ober- und Unterschenkels, sowie der Eingeweide im Grunde des weiblichen Beckens von gefrorenen Leichen. Der Autor hebt hervor, dass er auf diese Art „eine ganz neue Ansicht von dem Aneinanderliegen der in und an dem Becken liegenden Theile“ erhalten habe, „so dass es nöthig war, in dem, was man sah, sich gleichsam erst zurecht zu finden“. Diesen Eindruck erhält Jeder, der sich zum ersten Male mit solchen Präparaten beschäftigt, wie dies seitdem vielfach geschehen ist. So hat namentlich Pirogoff eine umfangreiche Sammlung derartiger Durchschnitte angelegt und abgebildet. Sodann hat Branne in seinem Atlas eine mit vorzüg-

1) Über Anatomie in Beziehung auf Chirurgie. Nebst einer Darstellung der relativen Dicke und Lage der Muskeln am Ober- und Unterschenkel. Weimar 1813. — Über die Lage der Eingeweide im Becken nebst einer neuen Darstellung derselben. Das. 1815. Sein Enkel, jetzt hier mein Prosector, hat mich darauf aufmerksam gemacht.

licher Sorgfalt durchgeführte Auswahl von solchen Bildern zusammengestellt. Aber auch andere Autoren, wie z. B. Henle, Luschka und Rüdinger haben solche vielfach abgebildet. Und wie denn jedes solche neue Hülfsmittel (oder neue „Methode“, wie man zu sagen pflegt) gleich als ein neues Princip in der Wissenschaft gefeiert zu werden pflegt, so scheint jetzt die Idee verbreitet zu sein, als bestände das Studium der Topographie des menschlichen Körpers nur darin, dass man Leichen frieren lässt und kreuz und quer durchsägt, eine Arbeit, die jedenfalls sehr einfach auszuführen ist und sehr schnell viele stark ins Auge fallende Anschauungen liefert. Man braucht die Schnitte, wie sie die Säge liefert, nur etwas rein zu putzen und dann in starken Spiritus zu legen, wo sie zugleich aufthauen und erhärten, und man erhält bald eine Sammlung grosser, interessanter Präparate.

Ich habe mich schon in der Einleitung zu meinem eben erschienenen Lehrbuche der topographischen Anatomie darüber ausgesprochen, wie auch ich den Werth dieser Art von Präparation schätze, aber auch mit welcher Einschränkung, und will dies hier zunächst noch etwas näher ausführen. Die eigentliche Fruchtbarkeit eines solchen Hülfsmittels der Untersuchung besteht in der Gewinnung klarer und bestimmter Anschauungen von den Objecten, auf die es angewandt wird. Man liebt es wohl, die grosse Bedeutung von Durchschnitten für die Anatomie durch Verweisung auf ihre Anwendung in der Architektur zu illustriren. Dieser Vergleich hinkt ziemlich stark wegen der Verschiedenheit der Objecte. Die Bauart unseres Körpers und ähnlicher Organismen unterscheidet sich sehr stark von der aller Gebäude aus Holz und Stein. Die Wände und Decken der Häuser und Kirchen stehen mit einfach regelmässiger Gestalt, schlank aufgerichtet

oder flach ausgebreitet da und umschliessen weite leere Räume, in denen man herumgehen und sich die Wände, die sie von aussen umschliessen, auch von innen ansehen kann. Unser Körper hat zwar auch im Innern Hohlräume mit Ein- und Ausgängen; aber man kann nicht hinein spazieren und die Wände, welche sie umgeben, sind so unregelmässig von Gestalt und so aus einem complicirten Gefüge verschiedener Organe zusammengesetzt, dass ihre äussere und innere Gestalt einander oft sehr wenig entsprechen. Daher ergeben uns Durchschnitte von Gebäuden sehr übersichtliche Bilder ihrer Wände, wie sie sich um den inneren Raum herum ordnen, und es ist leicht, sich aus ihnen ein Bild von der ganzen Anordnung der Wände und des Raumes zu abstrahiren. Durchschnitte der Leiche aber geben sehr bunte Bilder der mannigfach durch- und zwischeneinander vertheilten Organe, in denen es auf den ersten Blick schwer ist, sich zurecht zu finden. Daher sind sie jedenfalls nicht so unmittelbar geeignet, eine klare Vorstellung von diesem Gefüge der Organe zu geben. Man wird dasselbe schwer aus ihnen heraus erkennen, wenn man es nicht schon vorher kennt, und eignen sich also namentlich meiner Meinung nach meist nicht sehr zum Zwecke der Demonstration [1]).

Dagegen ergiebt sich aus dieser Verschiedenheit der Objecte andererseits ein bedeutender Werth von reinen Durchschnitten für das genauere Studium der Topographie des Körpers, der bei Gebäuden

1) Ich stimme also nicht mit Rüdinger überein, wenn er im Vorworte zum Supplement seiner topographisch-chirurgischen Anatomie die Anlegung einer Sammlung von Durchschnitten besonders als „Unterrichtsmaterial“ empfiehlt. Ich sammle auch solche Präparate und benütze sie fleissig für mich, aber wenig zum Zwecke des Unterrichtes, zur Demonstration für Anfänger.

gar nicht ähnlich in Betracht kommen kann. Da sich die Organe bei ihrer unveränderten Lage im Körper so vielfach verschränken und einander decken, so müssen sie, um ihre Gestalt und Berührung miteinander aufzudecken, vielfach aus ihrer Lage gebracht werden und es giebt auch viele, welche sich dabei wegen ihrer Weichheit unvermeidlich auch in ihrer Gestalt verändern. Also wird das Bild, das wir durch Aufdeckung und Isolirung von ihnen gewinnen, nothwendig an dem Fehler leiden, schon nicht mehr ganz unveränderte Gestalten der Organe zu zeigen, und wir werden zumal von ihrer gegenseitigen Lage, im Vergleich mit der ursprünglich so eng verschränkten schon eine etwas gelockerte Vorstellung erhalten. Wir machen, indem wir zerlegen, Höhlen, wo vorher keine sind, und sind hernach versucht, uns vorzustellen, sie seien schon dagewesen. Das beweist schon der Name von Höhlen in der Anatomie, die eigentlich gar keine sind, wie seröse und Gelenkhöhlen. Dieser Fehler ist es nun, der durch keine Art von Anschauung des natürlichen Objectes wirksamer berichtigt und ein von ihm freies Bild an die Stelle gesetzt wird, als durch reine Durchschnitte der möglichst unveränderten Organe, wie wir sie vorzugsweise auf dem Wege des Durchsägens gefrorener Leichen und Erhärten in Spiritus erhalten. Da wird kein Organ vom andern abgerückt, verbogen oder verzogen; da entstehen keine Zwischenräume zwischen den Organen, wo keine waren; da kommt also die enge und genaue Verschränkung derselben voll zur Anschauung. Wenn man zum ersten Male an so einem Durchschnitt sieht, wie genau ein Gelenkkopf die Pfanne ausfüllt, oder die parietalen und visceralen Blätter von Pleura odér Peritoneum aneinanderliegen, so ist dies für immer eine ergänzende Berichtigung der Anschauungen von der Lage der

Dinge im Innern, die wir durch die gewöhnliche Art der Zerlegung erhalten. Mehr im Einzelnen sind die Bilder von allen möglichen Organen im Durchschnitte erst recht neu, ja überraschend im Vergleich mit dem Bilde, das wir sonst öfter von ihnen erhalten. Auch der nicht Ungeübte muss sich oft in einem solchen Bilde erst allmälig orientiren, weil die unregelmässigen, vielfach krummen Gestalten der Organe unseres Körpers in verschiedenen Durchschnittsebenen die mannigfachsten Durchschnittsfiguren ergeben, an die man beim Anblick ihres äusseren Gesammtbildes gar nicht gedacht haben würde. Denkt man sie sich nun in dies Gesammtbild hinein, so wird dasselbe dadurch ohne Zweifel einen neuen Zug genauerer Modellirung erhalten. Und so kann schliesslich aus wiederholter Anwendung aller möglichen Durchschnitte ein genaueres Bild der ganzen Gestalt gewonnen werden, als durch jede äussere Ansicht derselben, zumal wenn die äussere Gestalt, wie sie im unversehrten Zustande war, durch Isolirung gar nicht ganz unverändert zu erhalten ist. Aber um dahin zu gelangen, wird es dann auch einer methodisch durchgeführten Analyse und Combination der Ergebnisse aus vielen Durchschnittsbildern bedürfen.

In dieser Richtung scheint mir nun bis jetzt wenig geschehen zu sein, wenigstens nach dem zu urtheilen, was von Verwerthung gefrorener Durchschnitte in der Literatur vorliegt. Man scheint im Ganzen bei demselben Eindruck dieser Bilder stehen geblieben zu sein, den Froriep vor 70 Jahren zuerst von ihnen erhielt. Man erhält eine im Vergleich mit anderen Präparaten „ganz neue Ansicht von dem Aneinanderliegen“ und sucht sich nun in derselben „gleichsam erst zurecht zu finden“, d. h. sie mit dem Bilde in Einklang zu bringen,

das man schon vorher von den Organen hat, ohne aber dieses selbst dadurch wesentlich neu zu gestalten. Wie wenig eindringend selbst dies Zurechtfinden mitunter gelungen ist, geht daraus hervor, dass man hie und da in Werken ausgezeichneter Anatomen Abbildungen solcher Durchschnitte mit nicht ganz richtiger Erklärung findet. Aber wesentlicher als solche kleine zufällige Lapsus ist der Mangel von Proben einer gegenseitigen Durchdringung der sonstigen Darstellung von Lageverhältnissen der Organe und der Ergebnisse aus dem Studium von Durchschnitten. Ein klassisches Beispiel von der Art, wie solche als reines Hors d'œuvre neben der auf andern Wegen gewonnenen Ansicht der Dinge herlaufen, giebt Luschka in seinem grossen Werke über die Brustorgane, wo ein schöner Horizontalschnitt durch die Brust ganz harmlos neben allen andern Ansichten von derselben abgebildet ist, ohne auch nur zu erwähnen, dass er mit allen anderen und mit der Darstellung im Text durchaus nicht stimmt; so ganz und gar nicht, dass ich mich bei dem Versuche, in meinem eben erschienenen Lehrbuche die Darstellung von Luschka zu widerlegen, unter Anderem gerade auf dieses sein eigenes Präparat habe stützen können. Und selbst bei Braune hat man den Eindruck, dass sein so sorgfältiges Studium einer ganzen Serie von Durchschnitten, wie es sich in dem Texte zu den Abbildungen derselben in seinem Atlas spiegelt, nicht viel darüber hinauskommt, an jedem derselben der Reihe nach einzeln sich hineinzudenken, wie sich die Vertheilung der Umrisse in ihnen mit der Vorstellung vereinbart, die wir sonst schon von der ganzen Gestalt der Organe haben und gelegentlich einzelne Ergebnisse derselben zu einem Schlusse über die Lage dieses oder jenes Punktes zu verwerthen, wie wenn er meint, die Spitze der rechten Lunge

reiche regelmässig höher hinauf, als die linke, weil er sie einmal so getroffen hat. Aber er schreitet nicht dazu fort, einmal die ganze Topographie eines grösseren Bezirkes auf Grund einer Reihe von Durchschnitten zu reformiren. Er verweist z. B. bei der Brust im Ganzen wieder auf die Darstellung von Luschka, mit der doch einzelne seiner Befunde gar nicht stimmen.

Der erste praktische Schritt weiter zur Verwerthung dessen, was man an Durchschnitten sieht, als Controle und Correction anderer Anschauungen, möchte darin bestehen, dass man sich stets ein Profil derselben, d. h. eine Linie, welche die Richtung der Ebene darstellt, in der sie geführt sind, auf ein anderes Bild derselben Gegend projicirt, welches natürlich stets eine Ansicht in einer zu dieser Ebene parallelen Richtung sein muss. Ich habe dies bereits sowohl in meinem früheren als in meinem neueren topographisch-anatomischen Atlas als ergänzende Erklärung von dort abgebildeten Durchschnitten angewandt [1]). Pirogoff begleitet auf einer Tafel die Querschnitte des Herzens mit den Vorderansichten desselben in zwei Stücken ober- und unterhalb der Schnitte. Braune giebt eine Probe dieser Art von Übertragung der Durchschnitte auf eine andere Ansicht im Text zu Tafel I. seines Atlas, indem er eine Ansicht des Herzens von vorn und der Leber von oben mit Eintragung der Linien des Schnittes der Tafel hinzufügt; aber dieser erste Versuch in dieser Art von Erläuterung seiner Tafeln bleibt leider auch der letzte. Dieselbe würde den Gebrauch jeder Abbildung von Durchschnitten viel fruchtbarer

1) Atlas der Topographischen Anatomie des Menschen, Textband. Leipzig 1867. S. 271. Topographische Anatomie des Menschen, Atlas. Berlin 1879. Inhalt S. VI und VII.

machen. Sie würde jede solche Ignorirung ihrer Ergebnisse, wie die oben beispielsweise von Luschka angeführte, ohne Weiteres unmöglich machen. Der Widerspruch zwischen dem, was ein Schnitt getroffen hat, und was er treffen sollte, wenn man ihn in eine andere Ansicht hineingelegt denkt, müsste sofort in die Augen springen.

Man kann dann aber weiter gehen und durch Construction aus Serien von Durchschnitten direct andere Ansichten und endlich vollständige körperliche Bilder der Organe ableiten. Wie man dabei zu verfahren hat, lehrt uns das Beispiel der Embryologie, in welcher ja ganz vorzugsweise auf diese Art gearbeitet wird, um eben nur so vollständige Vorstellungen von der Gestalt der sich bildenden Organe zu erhalten. Die Weichheit und Durchsichtigkeit des Materiales derselben erlaubt keine präparirende Isolirung und ermöglicht keine plastische Erkennung derselben im Flächenbilde. Deshalb muss das Bild ihrer Gestalt und Lage rein aus den Bildern der Durchschnitte von gehärtet eingebetteten Embryonen gewonnen werden. Dies gelingt bekanntlich dadurch, dass man, wie z. B. His in seiner Anatomie menschlicher Embryonen, dieselbe ganz in zusammenhängenden Serien von dünnen Parallelschnitten zerlegt und diese dann auf Seitenansichten des ganzen Körpers projicirt, in denen die Ebenen der Schnitte als parallele Linien erscheinen. Oder noch vollkommener, indem man die Contouren der Organe in den einzelnen Schnitten aus Scheiben von entsprechender Dicke ausschneidet und zu vollständig körperlichen Modellen aufbaut, wie z. B. auch His solche von Hühnerembryonen hergestellt hat. So weit brauchen wir nun wohl einstweilen bei der Benützung von Durchschnitten zu Zwecken der topographischen Anatomie gar nicht zu gehen. Denn da es sich hier

doch immer um Objecte handelt, deren ungefähre Gestalt und Verbindung miteinander uns längst bekannt ist, so wollen wir ja nur die möglichst unveränderte Lage derselben in dem von der äusseren Körperoberfläche umschlossenen Raume von Strecke zu Strecke exact feststellen. Dazu wird es genügen, wenn wir in einer mässigen Zahl von parallel miteinander gelegten Schnitten bestimmen, wo jeder derselben die Grenzen der Organe trifft und das Ergebnis dieser Bestimmung in ein ganzes Bild des Zusammenhanges der Organe eintragen. Dies wird einfach dadurch erreicht, dass wir die Ebenen mehrerer solcher Schnitte in entsprechender Entfernung von einander auf eine oder zwei, wieder zu einander senkrechte, gemeinsame Profilansichten projiciren, in denen sie als Linien erscheinen, und dann auf diesen Linien die Grenzen der Organe, welche von den Schnitten getroffen sind, da eintragen, wo sie in der Projection des Schnittes als Linien ihren Ort haben. Wir brauchen dann nur die Punkte, wo sie hinfallen, durch Linien zu verbinden und erhalten feste Umrisse genug, um die Lage der Organe in den Scheiben zwischen den Durchschnitten vollkommen deutlich zu fixiren. Diese Art der Construction ist es, die ich hier an einem einfachen Beispiele demonstriren will.

Ich wähle dazu das Object, bei dessen Untersuchung mir die Anwendung derartiger Hülfsmittel vor allem angezeigt und der Mühe werth zu sein scheint, die Lage des Herzens in der Brust der unversehrten Leiche. Ich habe auch in meinem Lehrbuche meine Ansicht von derselben hauptsächlich auf Grund von solchen Befunden an Durchschnitten gefrorener Leichen, eigener und fremder, zu entwickeln versucht und dabei bereits neben den schon abgebildeten

noch auf eine neue mir vorliegende Serie Bezug genommen, die ich mir vorbehielt, demnächst zu publiciren. An dieser will ich nun also hier die oben angedeutete Art von Construction des Befundes exemplificiren. Nicht als bildete ich mir ein, durch das Ergebnis einer solchen neuen Beobachtung die Controversen über die Lage des Herzens, die ich erst neulich auf Grund des vorliegenden Materiales einer Revision unterzogen habe, nun plötzlich endgiltig entscheiden zu können. Ein einzelner Fall mehr oder weniger beweist in solchen Fragen nichts. Das Object der vorliegenden Beobachtung ist auch kein absolut tadelfreies. Der vordere Rand der linken Lunge enthält eine kleine Caverne. Dadurch ist der Thorax vor ihr ein wenig eingesunken, das Herz ein wenig nach links dislocirt. Auch Pleuraadhäsionen fehlen nicht ganz. Aber ich meine: Adhäsionen verbinden nur Theile, die auch vorher schon aneinander gelegen haben. Also sie alteriren wohl die Beweglichkeit, aber nicht die mittlere Lage. Der Thorax zeigt eine deutliche Spur von etwas reducirter Länge der untern Hälfte des Brustbeines mit Annäherung der beiderseitigen VII. Rippenknorpel unterhalb desselben, wie sie bei Weibern im Durchschnitt Regel ist und welche ich als Folge von Einschnürung, also mehr oder weniger pathologisch ansehe. Aber auch das ändert so gut wie nichts in der Lage des Herzens zu den für ihre Bestimmung wesentlichsten Punkten in der Umgebung [1]). Endlich ergiebt die Untersuchung der Durchschnitte (s. unten) auch eine Spur, aber nur eine sehr geringe Spur von Skoliose. Alles dies wird die Lage des Herzens doch nicht sehr alterirt haben. Trotz alle dem ist also

1) Vgl. meine gleichzeitige Notiz zur Topographie des weiblichen Thorax im Archiv für Anatomie d. J.

die Publication auch dieses Befundes ein Beitrag mehr zur Sammlung von Beobachtungsmaterial für die Bestimmung der Lage des Herzens und zunächst dient er mir jedenfalls in Ermangelung eines noch besseren als Übungsbeispiel für die Methode der Feststellung und Verwerthung jeder derartigen Beobachtungsreihe.

Ich beginne nun damit, die Serie der Durchschnitte (Figg. I—IV.) der Reihe nach zu beschreiben, dabei jedoch hauptsächlich nur die wesentlichen Theile des Herzens und der grossen Gefässe in ihrer Lage zum ganzen Thorax hervorzuheben; desgleichen dann die aus denselben construirten Ansichten des Herzens und der grossen Gefässe in der Brust von vorn (Fig. V.) und von links (Fig. VI.) und aus diesen die Vertheilung derselben in dem von den Schnitten getheilten Raume herzuleiten. Endlich ist das Ergebnis der Construction aus diesen Durchschnitten mit dem anderer Beobachtungen an gefrorenen Durchschnitten vergleichend zusammenzustellen.

Beschreibung der Durchschnitte.

Die Serie von Horizontalschnitten der Brust, aus der ich hier die Construction der Lage des Herzens ableiten will, stammt von einer jugendlichen weiblichen Leiche, die wir in einem der strengen Winter der letzten Zeit in gefrorenem Zustande zu Sägeschnitten verarbeitet haben. Die Horizontalschnitte der Brust wurden durch das Vorderende des ersten, zweiten, dritten und vierten Intercostalraumes gelegt. Daran schlossen sich zwei durch den Bauch, der eine durch den Magen [1]), der andere durch das Colon transversum. Der Block zwischen dem untersten Schnitte der Brust und dem oberen des Bauches wurde zur Herstellung der oberen Ansicht des Zwerchfelles in unveränderter Gestalt benutzt [2]). Die vier Horizontalschnitte durch die vordern Enden der vier obersten Intercostalräume sind es nun, die ich hier in oberen Ansichten ihrer unteren Schnittfläche neben einander abgebildet habe und kurz beschreiben will, um dann auf Grund ihrer Übertragung in eine Vorder- und Seitenansicht heraus zu construiren, was in den Schichten zwischen ihnen liegt. Ich habe nicht mehr Detail in die Bilder der Schnitte aufgenommen, als was zu diesem Zwecke mit beiträgt.

I. Horizontalschnitt durch das vordere Ende des ersten Interco-

1) Fig. 29 meines Lehrbuches der topographischen Anatomie des Menschen.

2) Fig. 24 meines Lehrbuches.

stalraumes (Fig. I.). Er trifft das Brustbein fast rein zwischen dem Ansatze der ersten und zweiten Rippe. Doch ist der der ersten links ein wenig berührt. Hinten geht er durch den vierten Wirbelkörper unterhalb des Ansatzes der vierten Rippe an demselben. Doch ist derselbe links auch ein wenig berührt. Die vorderen Ränder beider Lungen kommen sich hinter der Mitte des Brustbeines sehr nahe. Dieser Schnitt streift nun den Arcus aortae auf der Höhe seiner oberen Convexität so, dass der Abgang der Anonyma und linken Carotis, welche dicht aneinander gerückt sind, aus demselben flachen Segmente derselben, dicht über der Ebene des Schnittes nach oben in den Hals divergiren. Vom Abgange der linken Subclavia aus dem Arcus ist dagegen der hintere Rand schon unter der Ebene des Schnittes. Die Streifung des Arcus am Abgange der Anonyma und linken Carotis liegt hart links von der Mittellinie noch etwas näher dem Brustbeine als dem Wirbelkörper, der Abgang der linken Subclavia schräg nach links und hinten von ihr, entsprechend der Richtung des Arcus, die er einhält, bis er neben dem Ende der Trachea vorbei ist. Denn diese ist gerade nach rechts von dem Abgange der Subclavia aus der Aorta, fast gerade vor dem Wirbelkörper, doch etwas mehr nach rechts übergreifend getroffen, und zwar noch etwas über ihrer Theilung. Man sieht auf dieselbe von oben hinein; doch ist sie dem folgenden Schnitte schon näher als diesem. Der Ösophagus ist ganz nach links von der Mittellinie zwischen Trachea und Wirbelkörper, bis dicht an die Aorta heran, ausgewichen und durch Luft fingerdick ausgedehnt. Abwärts verengt er sich dicht über dem nächsten Schnitte trichterförmig zu der weiteren vollkommen contrahirten Strecke seines Verlaufes. Endlich rechts vor der Trachea, gerade rechts von

der gestreiften Höhe des Arcus, gerade hinter dem rechten Brustbeinrande, aber von ihm schon durch vordern Lungenrand getrennt, ist die Vereinigung der beiden Vv. anonymae zur Cava getroffen. Der quere Verlauf der linken noch am unteren Umfange gestreift. Man sieht den unteren Rand ihrer Mündung und neben ihm hinab von oben in die Cava hinein.

II. Horizontalschnitt durch das vordere Ende des zweiten Intercostalraumes (Fig. II.). Er trifft das Brustbein rein zwischen zweiter und dritter Rippe. Hinten streift er das obere Ende des sechsten Wirbelkörpers, mit ihm den untern Rand des sechsten Rippenköpfchens und geht rückwärts durch seinen Bogenhals und Querfortsatz. Die vorderen Lungenränder rücken hinter der Mitte des Brustbeines in der Art aneinander, dass sie auf eine nicht ganz geringe Tiefe nach hinten und links von derselben beiderseits am vorderen Mediastinum anliegen. Die aufsteigende Aorta ist fast genau in der Mitte, ein wenig mehr nach links ausgreifend und nicht viel weiter von der Wirbelsäule als vom Brustbeine entfernt getroffen und zwar fast gerade in ihrer stärksten Ausbiegung nach rechts und vorn. Man sieht von oben herein den linken Seitenumfang des Verlaufes weiter abwärts noch ein wenig nach links in das Lumen herein vortreten. Hier liegt also die äusserste linke Concavität des aufsteigenden Verlaufes. Dicht links an der Aorta anliegend ist das obere Ende der A. pulmonalis getroffen, in, oder man kann fast sagen: oberhalb ihrer Theilung. Denn der rechte Ast läuft, noch unversehrt, unter der Ebene des Schnittes rechts hinter der Aorta herum; der linke aber ist nur oben gestreift. Auf der Kehrseite des Schnittes, der unteren Fläche der Scheibe oberhalb, findet man schon fast nichts mehr von ihm.

So viel Unterschied ist zuweilen schon auffallend zwischen beiden Flächen desselben Schnittes auch bei Anwendung einer feinen Säge. In den Stamm der Pulmonalis sieht man sehr schräg vor- und abwärts hinein und hier sind dann auch die Semilunarklappen zu bemerken; aber gerade abwärts hinein ist fast noch nichts von ihnen zu sehen; nur eben der Grund des Sinus der hinteren, welcher auch von dem folgenden Schnitte (Fig. III.) noch getroffen ist. Rechts neben der Aorta ist die Cava im geraden Ansteigen glatt durchschnitten. Ebenso hinten, links am Wirbelkörper die absteigende Aorta. Rechts von ihr, aber noch links von der Mitte der Oesophagus und weiter rechts jenseits der Mitte, die V. azygos. Die Äste der Trachea divergiren, wenig unter der Theilung getroffen, dicht zu beiden Seiten der Mitte, ab- und seitwärts. Vom Herzen hat dieser Schnitt noch gar nichts getroffen und dies ist ja das Entscheidende, was, wie ich in meinem Lehrbuche bereits zusammengestellt und hervorgehoben habe, alle Schnitte in dieser Höhe fast übereinstimmend lehren; ich meine entscheidend für die Frage, in der ich mit meiner Darstellung der Lage des Herzens bedeutend von der bisher herrschenden abgewichen bin. Denn nach dieser sollen ja im zweiten Intercostalraume noch allerlei Theile des Herzens liegen und dann müssten sie also auch hier getroffen sein; aber sie sind es nicht.

III. Horizontalschnitt durch das vordere Ende des dritten Intercostalraumes (Fig. III.). Er trifft das Brustbein auch noch rein zwischen dem Ansatze der dritten und vierten Rippe, aber er geht nicht rein weiter seitwärts durch den dritten Intercostalraum, bis er die vierte Rippe im Aufsteigen an der Seite des Thorax trifft, sondern er streift links, aber nicht rechts, ein wenig die Convexität des unteren Randes der drit-

ten an der Knochen-Knorpelgrenze. Dies könnte daher rühren, dass er nicht ganz rein transversal geführt ist, sondern etwas von rechts nach links ansteigend. Aber hinten trifft er das untere Ende des siebenten Wirbelkörpers vielmehr links etwas tiefer als rechts, so dass er links die Anheftung der achten Rippe an ihn noch berührt, rechts nicht mehr. Das Hineinreichen des unteren Randes der dritten Rippe in die Ebene dieses Schnittes rührt also wohl vielmehr von einer Senkung derselben in Folge der Verkleinerung des zunächst hinterliegenden Randes der Lunge durch eine kleine Caverne her. Dadurch ist nun wohl auch das Verhältniss der vorderen Lungenränder selbst zueinander ein wenig beeinträchtig. Sie erreichen einander schon nicht ganz und der rechte reicht etwas bis über den linken Rand des Brustbeines hinaus, der linke hat sich noch etwas mehr von demselben zurückgezogen.

Hier liegt nun das Herz mit dem Conus arteriosus des rechten Ventrikels unter dem Brustbeinende des dritten linken Rippenknorpels vorn dicht an. Er ist ganz links von der Mittellinie fast rein ringsum durchschnitten. Nur hinten ist bereits der Anfang der A. pulmonalis gestreift. Dagegen schliesst sich ihm nach links und hinten bereits der reine Durchschnitt des unteren Endes der Aorta an, auch noch fast ganz links von der Mitte. Von den Semilunarklappen beider grossen Arterien sind demnach die einen fast rein über, die andern unter der Ebene dieses Schnittes geblieben. Von denen der Pulmonalis ist nur der tiefste Grund des Sinus der hintern ein wenig gestreift, von denen der Aorta nur das oberste Ende des freien Randes der vorderen und linken, wo sie zusammenstossen [1]). Sonst sind die

1) Man spricht gewöhnlich von einer vorderen Klappe und zwei hinteren in der

der Pulmonalis ganz in der Scheibe oberhalb, die der Aorta unterhalb dieses Schnittes, also hier von oben herein zu sehen. Von den Vorhöfen ist nun der rechte auch hier noch kaum getroffen. Nur die Auricula, entlang ihrem obern Rande gestreift, umgreift die Aorta von rechts, reicht mit der Spitze etwas nach links über die Mitte und berührt hier den Conus arteriosus des rechten Ventrikels. Die Cava ist noch über ihrer Einmündung quer durchschnitten, fast gerade rechts von der Aorta. Aber der linke Vorhof ist nun in der ganzen Länge seiner Ausdehnung querüber vor der Wirbelsäule und hinter der Aorta und Cava, von der rechten bis in die linke obere Vene und in die kurze Spitze der Auricula geöffnet, immerhin noch nahe seinem obern Rande, so dass der grösste Theil seiner Höhle noch unterhalb bleibt; aber man sieht doch in ganzer Breite hinein. Hinter ihm

---

Pulmonalis, dagegen von einer hinteren und zwei vorderen in der Aorta. Ich finde es gerade umgekehrt. Luschka (Anatomie der Brust S. 357 und 363) nimmt in der Pulmonalis eine rechte und zwei linke, in der Aorta eine linke und zwei rechte an. Diese Verschiedenheit der Ansichten rührt offenbar davon her, wie man sich die gegenseitige Lage beider Ostien denkt. Denn in beiden stossen je zwei Klappen etwa da zusammen, wo sie einander anliegen und je eine liegt diesen gegenüber auf der Seite, die sie von einander abwenden. Dies sind nun offenbar nach alter Ansicht die vordere in der Pulmonalis, die hintere in der Aorta, wobei man sich vorgestellt hat, dass das Ostium der Pulmonalis gerade vor dem der Aorta liegt. (Vgl. Henle, Gefässlehre I. Aufl. S. 32. Fig. 24. Grundriss, Text. S. 244. Atlas Taf. CLXXXVI. Fig. I.) Luschka berücksichtigt schon, dass die Pulmonalis auch weiter links liegt. So kommt in der Pulmonalis die früher sog. vordere Klappe nach halb links, die sog. rechte hintere gerade nach rechts zu liegen, in der Aorta die sog. hintere nach halb rechts, die sog. linke vordere gerade nach links. Ich gehe noch weiter in dieser Richtung und dann kommt, wie die Schnitte zeigen, in der Pulmonalis die sog. linke hintere gerade nach hinten, in der Aorta die sog. rechte vordere gerade nach vorn zu liegen u. s. w. (Vgl. Braune, Atlas. Tafel XII. und meinen Atlas, Tafel XXIV.)

sind dicht bei einander die absteigende Aorta, der Oesophagus und V. azygos getroffen.

IV. Horizontalschnitt durch das vordere Ende des vierten Intercostalraumes (Fig. IV.). So kann ich auch diesen nennen, denn er verläuft beiderseits eine grosse Strecke lang, etwa ein vorderes Drittheil des Umfanges jeder Seite, fast rein zwischen vierter und fünfter Rippe entlang. Aber freilich eigentlich nicht genau durch das vorderste Ende des Zwischenraumes zwischen ihnen, d. h. er trifft das Brustbein nicht rein zwischen ihren Anheftungen, sondern schneidet noch die der fünften und andrerseits streift er nun auch beiderseits die Convexität des unteren Randes der vierten an der Grenze von Knochen und Knorpel ein wenig und zwar links etwas stärker als rechts. Dies erklärt sich, wie beim vorigen Schnitte nicht daraus, dass der Schnitt schief liegt, links höher als rechts, sondern daraus, dass sich auch die linke vierte Rippe etwas gesenkt hat. Denn hinten ist auch hier der neunte Wirbel mit der Anheftung des neunten Rippenhalses an ihm vielmehr links etwas stärker, also auch etwas tiefer getroffen als rechts. Die vorderen Lungenränder stehen hier schon weit von einander ab. Der rechte reicht noch gerade bis hinter die Mitte des Brustbeines der linke kaum noch über die tiefste Stelle des unteren Randes der vierten Rippe an die Seite desselben heran. Also liegt nun zwischen beiden eine breite Berührung des Herzens mit der Thoraxwand (Herzdämpfung) links von der Mittellinie.

Das Herz ist nun hier in allen seinen vier Höhlen und durch beide Atrioventricularostien getroffen. Die Scheidewand der linken und rechten Hälfte schräg von links, vorn nach rechts, hinten; die Ebene der beiden Atrioventricularostien von rechts, vorn nach links, hinten;

der rechte Ventrikel nach vorn, der linke nach links, der linke Vorhof nach hinten, der rechte nach rechts. Am wenigsten ist unterhalb des Schnittes noch vom linken Vorhof übrig, so dass man von oben hineinsieht; nur ein flaches Segment seines Grundes fast ganz links von der Mitte, dreieckig, mit einer Seite nach hinten gegen Oesophagus, Aorta descendens, V. azygos und Wirbelsäule, einer nach vorn und links mit dem Eingang in den Ventrikel, einer nach vorn und rechts mit der Scheidewand der Vorhöfe; am rechten Ende derselben, die Mittellinie kreuzend ein kleiner unterer Rest Fossa ovalis. Weit breiter und tiefer sieht man noch in den rechten Vorhof hinein. Seine convexe Aussenseite liegt, von der rechten Lunge umfasst, ganz rechts von der Mittellinie. Denn vorn fällt die rechte Querfurche oder die Grenze der Oberfläche des rechten Vorhofes und Ventrikels gerade hinter die Mitte des Brustbeines und den vorderen Rand der rechten Lunge und hinten liegt die Grenze der Vorhöfe noch etwas rechts von der Mittellinie. Der Eingang des Ventrikels aber und der grössere Theil der Scheidewand der Vorhöfe liegt doch links von der Mittellinie. Im hintern Ende des Vorhofes, fast ganz rechts von der Mitte erhebt sich vor der Einmündung der Cava inferior in denselben die Valvula Eustachii. Vor ihrem linken Ende liegt etwas überdeckt vom Septum der Vorhöfe die trichterförmige Ecke, in welche die V. magna cordis mündet, mit der Valvula Thebesii. Wieder weiter nach vorn und links erst noch ein Stückchen Scheidewand beider Herzhälften, welches noch an den rechten Vorhof, aber schon an den linken Ventrikel stösst, und dann der Eingang aus dem rechten Vorhof in den Ventrikel. Hier stossen also beide Atrioventrikularostien nicht ganz aufeinander, sondern, wo sie die Scheidewand beider

Herzhälften erreichen, liegt das linke etwas zurück gegen das rechte. Aber sonst liegen sie doch beide fast in einer Ebene, wie gesagt: schräg von vorn und rechts nach links und hinten und von da geht es nun schräg nach vorn und links in das blinde Ende der Spitzen beider Ventrikel hinab. Der rechte liegt nach vorn der Thoraxwand in dem ganzen Abstande der beiderseitigen Lungenränder (Herzdämpfung) an, der linke ganz nach links der linken Lunge.

Construction von Ansichten der Lage des Herzens aus dieser Schnittserie.

Um aus dem Ergebnisse der Serie von Horizontalschnitten ein zusammenhängendes Bild der Lage des Herzens zu construiren, wurden dieselben auf eine Ansicht von vorn und eine von links projicirt und die Stellen, wo die Grenzen von Theilen des Herzens in ihnen getroffen sind, durch Linien verbunden, hie und da auch noch Punkte zwischen den Schnittebenen nach ihrer Lage ober- oder unterhalb derselben eingetragen und besonders die unteren Grenzen des ganzen Herzens nach ihrer Lage unter dem untersten Schnitte hinzugefügt.

I. Ansicht von vorn (Fig. V.). Die vier Schnitte werden durch Linien dargestellt, die zu beiden Seiten von einer Mittellinie, die sie verbindet, auslaufend, in der Mitte und an beiden Enden soweit übereinander liegen, wie die Messung des Abstandes der Schnitte in der Mitte und auf beiden Seiten an den durch sie hergestellten Scheiben ergiebt. Sie sind fast genau parallel und auch ziemlich gleich weit von einander entfernt, jedoch die mittlere Scheibe etwas schwächer, dagegen die unterste etwas stärker als die oberste. In jedem Schnitt ist zuvor die Mittellinie eingetragen und zwar als Verbindungslinie der Mitte des Brustbeines und des Rückenmarkes. Die Mitte der Vorderfläche des Wirbels hat sie nicht an allen ganz genau getroffen. Daraus ergibt sich eine geringe Rotation der Wirbel, oder eine kleine Spur von Skoliose, die aber die Construction auf Grund der Mittel-

linie nicht ausschliesst. Auf jeder der Querlinien in der Construction werden nun die Abstände aller wichtigen Punkte, wie äusserste linke oder rechte Ränder von Gefässen oder Herzhöhlen u. s. w. nach ihrem Abstande von der Mitte eingetragen. So erhalten wir also eine geometrische Projection der von den verschiedenen Horizontalschnitten getroffenen Grenzen der Organe in eine Vorderansicht, eine Vertheilung derselben in ihrer Lage nach Höhe und Breite, die Breite aus der Ebene der Schnitte, die Höhe aus ihrer Lage über einander abgeleitet. Dazu sind noch einige Stellen über und unter den Schnitten nach ihrer Entfernung von der Ebene derselben und des Punktes, der in dieser Ebene gerade über oder unter ihnen liegt, von der Mittellinie eingetragen. So die linken und rechten, oder die oberen und unteren Ränder von Herzostien, besonders aber der tiefste Stand des Herzens und des untern Randes der fünften Rippe unterhalb des untersten Schnittes. Diese lassen sich sehr gut an dem Block mit dem in seiner Lage erhaltenen Zwerchfelle feststellen, aus dem die Lungen entfernt sind, in den aber der erhärtete Rest des Herzens wieder hineingelegt werden kann. Alle so gewonnenen Punkte in oder zwischen den Schnitten sind dann durch Verbindungslinien zu den Contouren der Theile, zu deren Begrenzung sie gehören, verbunden. Im Einzelnen ist die Führung dieser Contouren frei ergänzt; also directes Ergebniss der Construction sind nur die durch sie verbundenen Punkte, besonders in den Linien der Schnitte.

Die Reproduction dieser Construction in der Abbildung bedarf kaum einer Erklärung. Die Zwischenräume der Rippen sind von diesen durch Schattirung unterschieden, soweit sie nicht auf das Herz und die Gefässe übergreifen. Von da an sind dann das Herz und die

Gefässe in den Rippenzwischenräumen roth, wie freiliegend hervorgehoben, hinter dem Brustbein und den Rippen aber nur ihr Umriss noch fortgesetzt, das untere Ende der Aorta und die Ostien im Innern nur punktirt angedeutet. Von beiden Arterienostien ein Ring, welcher der Ebene des oberen Randes ihrer Semilunarklappen entspricht. In den der Aorta sieht man etwas von oben, in den der Pulmonalis von unten hinein. Bei beiden ist an dem tiefsten Theil ihres Umfanges eine Semilunarklappe angesetzt. Das ist also in der Aorta die nach vorn, in der Pulmonalis die nach hinten gelegene (vgl. die Anmerkung auf S. 18 f.). Der Abstand zwischen dem untern Rande dieser beiden und dem ihnen gegenüberliegenden Umfange des Ringes, der die Ebene der oberen Ränder aller drei Klappen einer Öffnung darstellt, bezeichnet die ganze Höhe des Gebietes, in welchem alle drei Semilunarklappen in jedem Ostium liegen. Das rechte Atrioventricularostium ist einfach durch den Rand markirt, an dem sich die Klappe desselben inserirt. Man sieht in dasselbe etwas vom Ventrikel aus hinein.

II. Ansicht von links (Fig. VI.). Die vier Schnitte werden durch Linien dargestellt, die von hinten nach vorn so hoch über einander hinlaufen, wie die Messung ihrer Abstände hinten und vorn an den Scheiben zwischen ihnen ergiebt, und mit Anfang und Ende so übereinander gelegt sind, wie es sich aus der Seitenansicht der wieder übereinander aufgebauten Scheiben ergiebt. Sie sind in dieser Ansicht nicht ganz parallel, sondern divergiren etwas nach hinten. Besonders die mittlere Scheibe ist hinten etwas dicker als vorn. An jeden Schnitt ist zuvor eine vordere Tangente gelegt und zwar als Linie, welche die Mitte des Brustbeins streift und auf der oben definirten

Mittellinie senkrecht steht. In jeder der Linien, welche hier das Profil der Schnitte darstellen, werden nun die Abstände aller wichtigen Punkte in den Schnitten von dieser ihrer vorderen Tangente eingetragen. Dazu ebenfalls wieder einige besonders wichtige Punkte ober- und unterhalb der Schnitte nach ihrer Entfernung von der Ebene derselben und dem Abstande des Punktes in dieser Ebene, der gerade über oder unter ihnen liegt, von der vorderen Tangente. Also sind sie nun alle auf eine Seitenansicht geometrisch projicirt, nach ihrer Lage in senkrechter und sagittaler Richtung vertheilt, in sagittaler auf Grund ihrer Lage in der Ebene der Schnitte, in senkrechter nach der Lage der Schnitte über einander. Die so gewonnenen Punkte sind dann wieder, wie in der vorigen Construction, durch Verbindungslinien zu Contouren der von ihnen begrenzten Organe ergänzt und also sind auch wieder genau genommen nur die Punkte directes Ergebnis der Construction.

Die Abbildung ist wieder ebenso behandelt wie die vorige, Rippen und ihre Interstitien durch Schattirung der letzteren unterschieden, soweit sie nicht das Herz und die Gefässe decken. Herz und Gefässe in den Interstitien roth, hinter den Rippen und dem Brustbein nur im Umriss, die Ostien im Innern nur punktirt. Die Wurzel der Pulmonalis ist äusserlich als Grenze des Conus und der Arterie eingezeichnet. Oberhalb derselben eine Semilunarklappe, die linke vordere punktirt angedeutet. Das linke Atrioventricularostium ebenso als Rand, an dem sich die Klappe desselben inserirt. Desgleichen der Ursprung der Aorta wie in der vorigen Construction als Ring um die Ebene des oberen freien Randes der Klappen und eine derselben daran gesetzt, d. i. die linke hintere (vgl. o. die Anmerk. auf S. 18 f.).

Aus dieser Construction von Vorder- und Seitenansicht des Herzens durch Combination der Serie von Horizontalschnitten der Brust ergiebt sich nun, wie freilich auch schon aus der Application der Schnitte selbst auf das Bild des Herzens in seiner Lage, das wir so schon haben, aber doch noch viel anschaulicher die Vertheilung der verschiedenen Höhlen des Herzens und der von demselben nach oben abgehenden Gefässe innerhalb des Raumes, welcher von den Schnitten durchsetzt ist. Dies wird sich leicht übersehen lassen, wenn wir nun der Reihe nach durchgehen, was von Gefässen und Herzhöhlen in den drei Scheiben zwischen jenen vier Schnitten und viertens in der Schichte zwischen dem untersten derselben und dem Zwerchfelle liegt.

I. Scheibe zwischen dem ersten und zweiten Schnitte mit dem vorderen Ende der zweiten Rippe. Das Hauptstück in dieser Scheibe ist die ganze Höhe des Arcus aortae. Seine obere Convexität ist von dem ersten Schnitte eben gestreift. Seine untere Concavität erhebt sich ein wenig über die Ebene des zweiten Schnittes. Man kann zwischen seiner auf- und absteigenden Öffnung in dem zweiten Schnitte bequem mit dem Finger in dieser Scheibe hindurchgreifen. Der aufsteigende Verlauf hat in der Ebene des zweiten Schnittes seine stärkste Biegung nach rechts, liegt aber doch noch mit einem etwas grössern Theile seiner Breite nach links als nach rechts von der Mitte, nämlich mit dem rechten Rande gerade hinter dem des Brustbeines, mit dem linken doch noch etwas über ihn hinaus. Der absteigende Verlauf wird von der Ebene des zweiten Schnittes an abwärts rein senkrecht. Die aufsteigende Hälfte der Höhe des Arcus in dieser Scheibe geht etwa gleichviel nach links und nach hinten, die absteigende mehr nach hinten. Daher erscheint erstere in der Ansicht von links noch

stark verkürzt, letztere nur wenig, oder erstere steiler, letztere flacher. Rechts von der aufsteigenden Hälfte liegt in dieser Scheibe etwa die obere Hälfte der Cava superior. Denn die Vereinigung der Anonyma zu ihr fällt in den ersten Schnitt, ihre Mündung im Vorhofe in den dritten.

II. Scheibe zwischen dem zweiten und dritten Sehnitte mit dem vorderen Ende der dritten Rippe, der nur links die Convexität ihres unteren Randes an der Grenze von Knochen und Knorpel weggestreift ist. Das Hauptstück in dieser Scheibe ist die ganze Pulmonalarterie mit Ursprung aus dem Ventrikel und Theilung in ihre beiden Äste. Das ganze Gebiet ihrer Semilunarklappen fällt bis auf ein kleines Segment vom Grunde des hinteren Sinus in das Niveau über dem dritten Schnitte, hinter dem Knorpel der dritten Rippe, bis hinauf zum Niveau der Insertion seines oberen Randes am Brustbein, also in mehr als die untere Hälfte der Höhe dieser Scheibe. Die ganze Höhenausdehnung dieses Klappengebietes, wenn wir es von der Grenze von Ventrikel und Arterie bis zur Ebene der freien Ränder der Klappen reehnen, ist grösser als der Durchmesser der einzelnen Semilunarklappen, weil die obere und untere Grenze in einer schräg nach hinten geneigten Ebene liegen, also der tiefste Rand beider hinten weiter hinab, der höchste vorn weiter hinauf geht. Die untere Grenze, der Ansatz der Arterie an den Ventrikel, oder der Grund der Sinus reicht hinten etwas unter den dritten Sehnitt, vorn dagegen noch ziemlich hoch über ihn hinauf. Und hier erhebt sich die Ebene des oberen Randes der Klappe noch etwas über den des Rippenknorpels, aber doch nicht über das Niveau seines Ansatzes am Brustbein. Also das Klappengebiet liegt so gut wie ganz hinter der Breite des dritten Rippen-

knorpels. Der Stamm der Arterie steigt nun von seinem Anfange so stark rückwärts an, dass er zuletzt mit einer schwachen, oberen Convexität seines Endes, einer Andeutung von Arcus, wie beim Fötus und neugeborenen Kinde, von dem zweiten Schnitte gestreift wird. Der Abgang der beiden Äste aber von diesem oberen, hinteren Ende liegt wieder fast ganz in dieser Scheibe. Der linke Ast ist freilich von dem zweiten Schnitte noch gestreift, aber so flach, dass man zwar durch die Schnittfläche dieser noch in ihn hinein sieht, aber an der nächstoberen Scheibe nichts mehr von ihm bemerkt, und der rechte Ast läuft unversehrt in dieser Scheibe nach rechts hinüber.

Rechts von der Pulmonalis steigt die Aorta von ihrem Ursprunge zum Arcus an und erreicht, wie schon gesagt, in der Ebene des zweiten Schnittes die grösste Ausbiegung ihres Verlaufes nach rechts. Aber ihr unteres Ende, das Gebiet ihrer Semilunarklappe liegt so gut wie gar nicht in dieser Scheibe, sondern unter der Ebene des dritten Schnittes, da von den oberen Rändern ihrer Klappen nur das zusammenstossende Ende der hinteren und rechten von dem dritten Schnitte getroffen ist. Ihr Verlauf ist in dieser Scheibe von unten nach oben zugleich schräg vorwärts und nach rechts gerichtet. Denn das untere Ende liegt in der folgenden Scheibe schon fast ganz links von der Mitte. Nach rechts von ihr liegt in dieser Scheibe die untere Hälfte der Cava superior. Von Höhlen des Herzens noch sehr wenig, der vordere Umfang des Conus arteriosus vom rechten Ventrikel und flache obere Streifen beider Vorhöfe, des linken in ganzer Breite, vom rechten nur der Auricula.

III. Scheibe zwischen dem dritten und vierten Schnitte mit dem vorderen Ende der vierten Rippe, der nur beiderseits die tiefste Stelle

ihres unteren Randes an der Grenze von Knochen und Knorpel etwas weggestreift ist, und auch schon mit dem Ansatze des Knorpels der fünften Rippe an das Brustbein. Das Hauptstück in dieser Scheibe ist der linke Vorhof. Zwar der dritte Schnitt hat ihn bereits in ganzer Breite geöffnet; aber nur flach, entlang seinem oberen Rande. Auch die Spitze seiner Auricula fällt in die Ebene des dritten Schnittes; aber sie ist auch das Ende eines fast horizontalen, oberen Randes derselben. Und der Grund der Höhle mit dem untersten Umfange des Randes der Atrioventricularöffnung fällt unter den vierten Schnitt. Zwischen beiden Schnitten, in der ganzen Höhe dieser Scheibe liegt aber eben der Hauptraum des Vorhofes mit seiner grossen Ausdehnung queriüber vor der Wirbelsäule, von der einen Lungenwurzel zur andern und an ihrer vorderen linken Seite doch auch schon der grösste Theil des Einganges aus ihr in den Ventrikel. Ferner also von der Höhle des linken Ventrikels die grosse, vordere, obere Ecke unter dem Zusammenstosse der Quer- und vorderen Längsfurche mit der Wurzel der Aorta. Das Klappengebiet derselben vom Grunde ihrer Sinus bis zur Ebene der freien Ränder hat etwa die Höhe der oberen Hälfte dieser Scheibe. Die Ebene des freien Randes erhebt sich an dem höchsten Punkte ihres Umfanges, links und etwas nach hinten, wo die Ränder der vorderen und linken Klappe zusammenstossen, ein wenig über das Niveau des dritten Schnittes. Von da fällt sie aber nach links und etwas nach vorn ab und damit schon fast ganz unter den dritten Schnitt und die Tasche der vorderen Klappe reicht mit ihrer unteren Convexität bis etwa in die halbe Höhe dieser Scheibe hinab.

Der rechte Vorhof reicht auch mit seiner oberen Grenze noch

eben bis an die dieser Scheibe heran, wo seine Auricula vom dritten Schnitte gestreift ist, aber nur ganz flach und schon die Cava eben noch als Rohr über ihrer Mündung durchschnitten. Von da dehnt er sich abwärts auch durch die ganze Höhe dieser Scheibe aus; aber das ist doch nur etwa die Hälfte seiner ganzen Höhenausdehnung, die andere reicht unter die Ebene des vierten Schnittes hinab. Die obere Hälfte in dieser Scheibe besteht aus der ganzen Auricula und dem oberen Raume des Venensackes, der von oben die Cava superior aufnimmt und nach hinten an das rechte Ende des linken anstösst; also mit ihm auch den grössten Theil der Fossa ovalis, von der nur ein unteres kleines Segment noch von dem vierten Schnitte getroffen ist. Dagegen fallen die Mündungen der Cava inferior und Herzvene noch ganz unter den vierten Schnitt und ebenso die vordere Vertiefung des Vorhofes mit fast der ganzen Ventrikelöffnung, von deren Rand nur ein kleines oberes Segment noch oberhalb desselben bleibt. Vom rechten Ventrikel endlich liegt in dieser Scheibe fast nur der Conus arteriosus oder das nach oben verjüngte Gebiet zwischen Eingangs- und Ausgangsöffnung, zwischen Quer- und vorderer Längsfurche. Die Grenze der Auricula des rechten Vorhofes mit ihrer Spitze und des Conus arteriosus vom rechten Ventrikel liegt noch etwas links von der Mitte, vor ersterem der rechte, vor letzterem der linke vierte Rippenknorpel mit den Sternalenden der beiden angrenzenden Zwischenräume.

IV. Die Schicht abwärts vom vierten Schnitte bis hinab zur Mitte des Zwerchfelles mit dem vorderen Ende der fünften Rippe. Dies ist nun das Gebiet des grössten Theiles beider Ventrikel und dazu der unteren Hälfte des rechten Vorhofes. Denn diese liegen ja

miteinander unmittelbar der Mitte des Zwerchfelles auf. Im Vorhofe liegt noch ziemlich dicht unter der Ebene des vierten Schnittes das Einmündungsgebiet der Cava inferior und Herzvene. Denn der vordere Rand der Cavamündung (Valvula Eustachii) erhebt sich noch nahe bis zum Niveau des vierten Schnittes und die trichterförmige Ecke, in welche die Herzvene einmündet, steckt dicht unterhalb des Randes der Fossa ovalis, liegt also auch nicht tiefer. Aber nach vorn senkt sich der Grund des Venensackes bis auf das Zwerchfell hinab und die Atrioventricularöffnung liegt nahe der Oberfläche, fast ganz links von der Mittellinie und grösstentheils unter dem vierten Schnitte. Die Ventrikelhöhlen erstrecken sich beide nebeneinander nach vorn, links und abwärts gegen ihr blindes Ende, die rechte flach ausgebreitet hinter der äusseren Thoraxwand, von der Mitte des Brustbeines nach links, die linke etwas steiler vor- und abwärts, von der Wirbelsäule gegen die Thoraxwand. In der Spitze stossen ihre Enden unter der tiefsten Convexität des unteren Randes der fünften Rippe zusammen. Damit ist die bekannteste der bekannten Stellen erreicht, von der wir auch sonst schon wissen, dass dieser Theil des Herzens hier die vordere, untere und linke Ecke des ganzen Gebietes einnimmt, welches in der Leiche und im Leben vom Herzen in der Mitte der Brust erfüllt ist.

Fassen wir zusammen, so liegen in den zwei oberen Scheiben zwischen unserem ersten und dritten Schnitte mit der zweiten und dritten Rippe noch fast nur die grossen Blutgefässstämme, Arcus aortae in der obersten, Pulmonalarterie und aufsteigende Aorta bis zum Arcus in der zweiten, Cava superior rechts durch beide hindurch, in den beiden unteren vom dritten bis zum vierten Schnitte und weiter herab mit der vierten und fünften Rippe alle Höhlen des Herzens, fast nur

in der dritten Scheibe der linke Vorhof, aber durch beide hindurch rechts der rechte Vorhof, links die beiden Ventrikel. Während aber im linken Ventrikel Eingang und Ausgang mit ihrer Klappe fast rein in der dritten Scheibe, also hinter der vierten Rippe zusammenrücken, liegen die des rechten fast ganz ober- und unterhalb derselben und zwischen ihnen, durch die Höhe dieser Scheibe der Conus arteriosus. Mit der Rückseite beider Ventrikel ruht das Ganze fest auf dem Zwerchfelle, mit der Vorderseite des rechten liegt es der Thoraxwand vorn fest an. Die Spitze tritt unter der tiefsten Convexität der fünften Rippe hervor. Alle Klappen liegen so gut wie vollständig links von der Mitte u. s. w. Es ist nicht nöthig, dies noch weiter auszuführen, da ein Blick auf die beiden construirten Bilder Alles im Zusammenhange zeigt.

Vergleichung des Ergebnisses mit dem von anderen gefrorenen Durchschnitten.

Ich habe diese Schnittserie schon vor dieser ihrer zusammenhängenden Mittheilung als einen Beitrag zur Vermehrung des geringen Materiales an solchen Querschnitten der Brust verwerthet, auf deren Ergebnisse ich in meinem Lehrbuche [1]) versucht habe, meine Ansicht von der Lage des Herzens in der Leiche zu begründen. Da schliesst sich nun namentlich der vor allen charakteristische zweite Schnitt durch das vordere Ende des zweiten Intercostalraumes durchaus bestätigend an die drei andern an, von denen ich bei meiner Bestimmung der oberen Grenze des ganzen Herzens, insbesondere des Ostiums der A. pulmonalis ausgegangen bin, von Luschka [2]), Braune [3]) und von mir in meinem Atlas [4]). Alle drei treffen sie im Niveau des Vorderendes vom zweiten Intercostalraume noch nichts oder so gut wie nichts von Höhlen des Herzens, insbesondere auch nichts von den Semilunarklappen der Pulmonalis; dagegen treffen alle drei das obere Ende mit der Theilung der Pulmonalis. Darauf gründe ich meine Ansicht, dass das Herz in der Leiche im Ganzen nicht über die Mitte des Brustbeines oder die Insertion der dritten Rippe an dem-

1) a. a. O. S. 225 ff.
2) Brustorgane, Taf. V.
3) Atlas, Taf. XII.
4) Topographische Anatomie, Atlas. Berlin 1879. Taf. XXIII.

selben hinaufreicht, während nach der bisher allgemein anerkannten Ansicht von Luschka auch noch hinter dem zweiten Intercostalraume hinauf Vorhöfe und Klappen der Pulmonalis liegen sollen, also die Höhenausdehnung des ganzen Herzens etwa drei Viertheilen von der des Brustbeines entspreehen würde. Auch dieser zweite Schnitt hier hat im zweiten Intercostalraume von alle dem nichts getroffen. Aber er unterscheidet sich von den früheren noch dadurch, dass selbst die Theilung der Pulmonalis noch nicht so stark in ihn hinaufreicht. In dem Schnitte von Luschka und in meinem früheren sind beide Aeste gesehlitzt; in dem von Braune nur der reehte und der linke ist über der Ebene des Schnittes; in diesem hier nur der linke und der reehte ist unter der Ebene desselben. Also hier liegt bereits eine kleine Differenz vor in dem Sinne, dass das Ende der Pulmonalarterie in diesen Schnitt wenig hoch hineinreicht als in alle drei vorigen, am wenigsten hoch aber in den von Braune. Und dieser reicht dagegen am meisten annähernd bis zu den Semilunarklappen derselben hinab.

Entsprechend zeigt sieh nun eine Differenz zwischen unserer Schnittserie hier und der des Atlas von Braune, wenn wir zu dem nächstoberen Schnitte, dem dureh den ersten Intercostalraum, also hier unserem ersten, aufsteigen. Derselbe zeigt den Arcus in der Höhe seiner oberen Convexität gestreift. Der von Braune dagegen [1]) dicht unter der unteren Concavität. Also, wenn wir annehmen, dass beide fast genau gleich hoch am Thorax liegen (der eine zeigt links, der andere rechts eine Spur des ersten Rippenknorpels getroffen), so differirt

1) a. a. O. Taf. XI.

das Resultat um die Dicke der Höhe des Arcus. Dieselbe fällt hier bei uns in die Scheibe unter dem ersten Schnitte, bei Braune ganz über das Niveau desselben.

Gehen wir sodann abwärts weiter, zum dritten Schnitte durch das vordere Ende des dritten Intercostalraumes, so stimmt er zunächst wieder sehr mit dem gleichen meines Atlas [1]) überein. Sie zeigen beide den linken Vorhof in ganzer Breite geöffnet, so dass man von oben in ihn hineinsieht und vom rechten die Auricula angeschnitten. Aber doch reichen beide auch hier wieder in dem alten Schnitte etwas mehr, in diesem hier noch weniger in ihn herein. In diesem hier ist die Cava superior noch über ihrer Einmündung durchschnitten; in dem alten nicht mehr, sondern schon ein Stück rechter Vorhof, anstossend an den linken. Bei diesem hier sind die Klappen der Aorta fast unversehrt unterhalb geblieben; bei dem alten mittendurch zerschnitten, halb ober-, halb unterhalb. Und in diesem hier ist auch die linke Auricula der Länge nach angeschnitten; in dem alten nicht mehr, sondern oberhalb desselben geblieben. Also der neue hält sich noch mehr als der alte oberhalb der Höhle beider Vorhöfe, doch nur wenig mehr. Vergleichen wir nun aber den entsprechenden Schnitt der Serie von Braune [2]), der nach der Bezifferung der Rippen ebenso wie unser dritter durch das vordere Ende des dritten Intercostalraumes geführt sein soll, so hört plötzlich alle Übereinstimmung auf, wir erhalten plötzlich ein anderes Bild, und zwar ganz dasselbe wie unser folgender Schnitt IV. durch das vordere Ende des vierten Intercostalraumes. Diese beiden gleichen sich in der That fast wie ein Ei dem

1) a. a. O. Taf. XXIV.
2) a. a. O. Taf. XIII.

andern, vom linken Vorhofe nur noch ein flaches Segment im Grunde übrig, vom rechten das Gebiet der Einmündung der Cava inferior und Herzvene, die Valvula Eustachii bis nahe an den Schnitt mit ihrem freien Rande emporragend, beide Ventrikel zunächst der Öffnung zwischen ihnen und den Vorhöfen angeschnitten, aber dann abwärts sich vertiefend u. s. w.

Und gehen wir nun auch bei Braune auf den folgenden Schnitt [1]) über, der also unserem IV. durch den vierten Intercostalraum entsprechen sollte, so finden wir hier nur noch einen geringen Rest der Herzspitze mit einer kleinen blinden Ecke Höhle des rechten Ventrikels, von der des linken schon gar nichts mehr, dazu hinter dem Herzen herum die Leber schon breit angeschnitten; und im Texte ist ausdrücklich bemerkt, dass die Spitze des Herzens nicht bis hinter die fünfte Rippe hinabgereicht hat. Hier muss ich nun gestehen, dass ich beim Studium dieser Bilder von Braune, Angesichts der grossen Übereinstimmung seines Schnittes durch den dritten Zwischenraum mit meinem durch den IV., der grossen Verschiedenheit des seinigen durch den IV. und des meinigen, den Verdacht nicht ganz unterdrücken konnte: es möchte hier auch diesem so sorgfältigen Autor einmal etwas Menschliches passirt sein, er könnte sich in den Rippen verzählt haben, es müsste auf Taf. XIII. statt Costa IV. zu lesen sein Costa V. und auf Taf. XIV. statt Costa V. zu lesen Costa VI., hernach aber auf Tafel XV. wieder Alles richtig. Indess ich will ja das doch nicht behaupten. Eine gewisse Verschiedenheit der Ergebnisse unserer Schnitte war ja doch auch an den oberen schon zu be-

1) a. a. O. Taf. XIV.

merken und zwar in demselben Sinne, dass bei Braune alles etwas höher hinauf reichte als in unserer Serie. Und eine Erklärung fehlt auch nicht ganz für die hier so gesteigerte Abweichung seines Bildes von dem meinigen und von Allem, was wir über die Lage der Spitze des Herzens in der Leiche und im Leben sonst schon wissen. Denn er giebt auch an, dass er unter der Spitze noch eine Vertiefung der Höhle des Herzbeutels und in derselben etwa einen Esslöffel voll gefrorener, klarer Flüssigkeit gefunden hat. Also war die Spitze immerhin etwas nach oben verdrängt; aber das erklärt freilich nicht den so hohen Stand der Mitte des Zwerchfelles, dass die Leber quer über die Mitte schon in dieser Höhe angeschnitten war.

Dem sei nun, wie ihm sei, zweierlei folgt jedenfalls für mich aus dieser vergleichenden Betrachtung unserer verschiedenen Ergebnisse, das Eine für die Methode der Gewinnung derselben, das Andere für die Verwerthbarkeit der vorliegenden Befunde. Das Eine ist, dass alle Skrupel und Zweifel über die Deutung der einzelnen Schnittserien sehr bald beseitigt wären, wenn das Ergebnis von jeder so, wie hier das der meinigen durch Construction von Ansichten des ganzen in Scheiben zerlegten Gebietes graphisch zusammengefasst wäre, und vielleicht entschliesst sich Herr College Braune, dies nachträglich auch mit der seinigen noch so zu machen, wenn er die Präparate noch hat. Zweitens aber, was den Werth oder die Mustergiltigkeit der beiden sich hier einander gegenüberstehenden Beobachtungsreihen betrifft, so meine ich zwar, dass jede für sich allein überhaupt nicht beweist, was als Norm zu gelten hat, dass aber die von Braune wohl noch weniger Anspruch darauf hat als die meinige. Denn ich habe zwar bereits im voraus zugestanden, dass der letzteren

allerlei pathologische Umstände an der Leiche, von der sie herrührt, discreditirend anhaften, eine kleine Caverne, einige Pleuraadhäsionen, eine Spur von Schnürthorax und sogar von Skoliose. Aber alles das zusammen erklärt, soweit ich absehen kann, nicht, warum das Herz mit allem, was dazu gehört, in diesem Falle abnorm tief hinter dem Brustbeine und den Vorderenden der Rippe herabgerückt sein sollte. Dagegen ist ein Esslöffel voll Exsudat im Herzbeutel, wie ihn Braune gefunden hat, immer schon viel directer ein abnormer Befund der Art, dass ihm ein etwas zu hoher Stand des Herzens als Folge zugeschrieben werden kann. Und mag der Grund auch gewesen sein, welcher er wolle, das wissen wir doch eben aus mancherlei Gründen der Beobachtung an der Leiche und im Leben, und nehmen es als feststehend an, dass die Herzspitze bis unter den Rand der fünften Rippe hinabreichen soll, wie sie es in dieser unserer Schnittserie gethan hat, in der des Atlas von Braune nicht.

Die reichlichste Gelegenheit zur Vergleichung ähnlicher Beobachtungen bietet endlich der Atlas von Pirogoff [1]) und ist in dieser Richtung bis jetzt meines Wissens noch so gut wie gar nicht wissenschaftlich verwerthet. Es würde freilich auch sehr weit führen, das riesige Rohmaterial, welches hier aufgehäuft und nicht eben sehr sorgfältig gesichtet, durchgearbeitet und beschrieben ist, gründlich zu analysiren und es würde vielleicht kaum ganz der Mühe lohnen, weil es eben doch nachträglich nicht möglich ist, zusammenhängende Serien mit bekannter Scheibendicke daraus zu gewinnen und ihr Ergebnis zu construiren. Aber zu einer Parallelkontrole anderer Ergebnisse ist

1) Anatome topographica sectionibus per corpus humanum congelatum triplici directione ductis illustrata. Fasc. 2. enthaltend 21 Tafeln voll Querschnitte der Brust.

doch ein grosser Theil dieser Bilder einstweilen wohl zu brauchen. In meinem Lehrbuche habe ich sie zwar auch aus dem Spiele gelassen, um die Darstellung nicht noch mehr zu compliciren. Hier aber will ich doch nicht unterlassen, soviel aus ihnen anzuführen, als sich mit meiner Schnittserie hier leicht vergleichen lässt, d. h. also alle Horizontalschnitte durch die vorderen Enden der vier obersten Intercostalräume ohne beträchtliche abnorme Veränderungen in der Brust. Ich verstehe darunter alle, welche das vordere Ende des Intercostalraumes erreichen, ohne den Ansatz der oberen oder unteren Rippe am Brustbein in grösserer Ausdehnung zu treffen, und halte sie dann für ausreichend vergleichbar, namentlich gerade die des zweiten und dritten Intercostalraumes, auf die es doch am meisten ankommt [1]). Dies giebt schon eine reiche Auswahl von Bildern zur Vergleichung mit den meinigen.

I. vom ersten Intercostalraum liegen drei Durchschnitte vor, nach Abzug von einem mit Pneumothorax (Taf. 3. Figg. 1. 3. 4.). Alle drei (übrigens auch der vierte) treffen die Höhe des Arcus und streifen nicht nur seine obere Convexität wie meiner hier; aber noch weniger fallen sie unter seine Concavität und zeigen bereits einen aufsteigenden und absteigenden Schenkel einzeln getroffen, wie der von Braune. Also schon hier stellen sich die Abweichungen des Ergebnisses in unsern beiden Serien als Extreme oder Grenzfälle dar, zwischen denen die andern, welche wir hier zur Vergleichung heranziehen können, alle in der Mitte liegen.

1) Pirogoff unterscheidet auch Schnitte durch Mitte, oberen oder unteren Rand der einzelnen Intercostalräume und Rippen; aber er nimmt es damit nicht zu genau. Zuweilen erwähnt er die Rippe nicht, wo sie im Schnitte getroffen ist, und umgekehrt.

II. vom zweiten Intercostalraume sind fünf Durchschnitte zusammengestellt (Taf. 5.), von denen aber einer durch die zweite und einer durch die dritte Rippe geht. Von den drei übrigen ist der eine als abnorm bezeichnet mit sehr ausgedehnter Tuberculose. Dieser allein zeigt das Pulmonalostium getroffen und beide Auriculae gestreift. Die beiden andern aber die Theilung der Pulmonalis mit Schlitzung beider Äste und weder Klappen noch Vorhöfe getroffen. Sie stimmen also mit dem allgemeinen Ergebnis der oben zusammengestellten, auf welches ich hier und in meinem Buche meine Ansicht von der Lage der Theile an dieser vor allem entscheidenden Stelle gegründet habe. Speciell stimmen sie am meisten mit dem von Luschka und dem in meinem Atlas überein.

III. vom dritten Intercostalraume sind auf drei Tafeln (8.—10.) je drei Durchschnitte zusammengestellt. Davon sind drei auszuscheiden als pathologisch oder nicht hieher gehörig, einer (Taf. 10. Fig. 2) wegen Pneumothorax, einer (Taf. 9. Fig. 1) wegen ausgebreiteter Tuberculose, einer (Taf. 9. Fig. 2), weil er offenbar links bereits durch die ganze Länge des vierten Rippenknorpels geht. Dagegen ist einer von einer andern Tafel (Taf. 12. Fig. 1) heranzuziehen, der als durch den oberen Rand des vierten Knorpels geführt bezeichnet ist, ihn aber offenbar noch gar nicht berührt hat. Es bleiben also sieben übrig, die hieher gehören. Von diesen stimmen nun sechs in der Art unter sich und mit den beiden von mir überein, dass sie den linken Vorhof in ganzer Breite querüber vor der Wirbelsäule geöffnet und auch die Semilunarklappen der Aorta mehr oder weniger getroffen haben, allerdings keiner so wenig an ihrer oberen Grenze wie meiner in dieser Serie, sondern fünf mittendurch, etwa so wie der in meinem Atlas, der sechste aber nur an der

unteren Grenze, so dass nur ein kleiner Rest eines Sinus noch unterhalb geblieben ist, wie der von der Pulmonalis in meinem zweiten Schnitte dieser Serie. Und bei diesem sechsten sind denn auch daneben bereits beide Atrioventrikularostien mitgetroffen. Er nähert sich also dem von Braune, ohne ihn jedoch zu erreichen, weil bei diesem keine Spur der Aorta und nur noch ein kleiner Rest vom Grunde des linken Vorhofes erhalten ist [1]). Nur einer der sieben Durchschnitte in dieser Reihe (Taf. 10. Fig. 3) weicht so bedeutend von allen übrigen und auch von den meinigen ab, dass ihm darin auch der von Braune entfernt nicht gleichkommt, dass er vielmehr noch über den folgenden von Braune, also im vierten Intercostalraum, hinausgeht. So tief hat er bereits das Herz, oder so vielmehr fast nichts mehr von demselben getroffen, nämlich nur einen ganz kleinen Rest seiner Spitze; dagegen aber bereits die Leber und den Magen gestreift. Das kann nun unmöglich mit rechten Dingen zugehen und ich vermuthe einen Irrthum in der Zählung der Rippen, da die Abweichung von allem sonst Bekannten zu gross ist, um selbst durch abnorme Umstände, wie das ebenfalls hier vorliegende pericardiale Exsudat erklärt zu werden. Selbst wenn man annimmt, dass die Erklärung sich nur um eine Rippe geirrt hätte, ist der Befund noch ein ganz abnormer, die äusserste Spitze des Herzens im vierten Intercostalraum. Wenn aber die Bezeichnung richtig wäre, im dritten, also zwischen dritter und vierter Rippe und dem entsprechend auch das Zwerchfell so hoch hinaufgerückt. Ein solcher Befund kann als Material zur Bestimmung normaler Lagenverhältnisse nicht in Betracht kommen.

1) Übrigens sind auch bei diesem sechsten nicht unbedeutende pathologische Umstände notirt.

IV. endlich vom vierten Intercostalraume liegen vier Durchschnitte vor (Taf. 14.), darunter einer mit sehr starkem Hydropericardium. Von den übrigen dreien geben zwei ein sehr ähnliches Bild wie der meinige (oder wie der von Braune im dritten Intercostalraume), indem sie alle vier Herzhöhlen mit beiden Atrioventricularostien treffen. Der dritte lässt das linke Atrioventrikularostium schon ganz unterhalb und berührt vom linken Vorhofe nur noch ein minimales unteres Segment, aber den rechten durchschneidet er doch auch noch oberhalb des freien Randes der Valvula Eustachii. Also auch dieser kommt dem von Braune in gleicher Höhe entfernt nicht gleich, welcher beide Ventrikel nur weit unterhalb aller Ostien in ihrer vereinigten Spitze getroffen hat, die ja auch, wie bekannt, regelmässig tiefer liegt.

Fassen wir zusammen, so spricht diese ganze Auslese aus Pirogoff's Durchschnitte mit Ausnahme des einen, offenbar ganz abnormen oder vielmehr wahrscheinlich unrichtigen, angeblich durch den dritten Intercostalraum, dafür, dass die obigen differenten Ergebnisse der Schnittserie hier von mir und der in dem Atlas von Braune ziemlich extreme Fälle der unter nicht ganz abnormen Verhältnissen möglichen Lagen des Herzens repräsentiren, zwischen denen die Mehrzahl der übrigen in der Mitte liegt. Aber der von Braune weicht doch jedenfalls noch stärker, namentlich in den unteren Parthien von dem mittleren Normalzustande ab, als meiner hier; die zwei Schnitte in meinem Atlas aber stellen einen ziemlich glücklich gewählten, mittleren Typus dar. Braune's Atlas wird durch die Sorgfalt der Durchführung seiner Durchschnittsbilder im Detail immer ein Musterwerk deutscher Gründlichkeit in der Herstellung anatomischer Abbildungen bleiben, aber einen Normaltypus von der Lage des Herzens bringt er leider nicht

zur Anschauung. Ich darf auch meine hier zur Schau gestellte Beobachtungsreihe nicht als mustergiltig hinstellen, aber sie weicht doch nicht viel von dem ab, was auch viele andere ähnliche Bilder bestätigen. So sehr aber auch diese beiden als Extreme unter den übrigen voneinander abweichen, so fallen sie doch noch ganz zusammen in den Rahmen dessen, was ich der Hauptsache nach als meine Ansicht von der Lage des Herzens im Grossen und Ganzen gegenüber der bisher herrschenden von Luschka, Henle u. A. hingestellt habe. Sie bestätigen, übereinstimmend mit allen übrigen, dass das Herz überhaupt nicht bis über die Höhe der Insertion des dritten Rippenknorpels am Brustbeine oder über die der halben Länge des Brustbeines (ohne Processus xiphoides) hinaufreicht. Keine dieser Beobachtungen giebt der Ansicht, dass auch bis hinter der zweiten Rippe oder hinter etwa drei Viertheilen des Brustbeines hinauf noch Höhlen und Ostien des Herzens liegen sollen, die geringste Bewahrheitung.

Ich unterlasse es, hier anderweitige Gründe für meine Ansicht gegen die ältere zu wiederholen. Es kam mir ja nur darauf an, die Ergebnisse aus der Benützung gefrorener Durchschnitte bei dieser Gelegenheit einer Revision zu unterziehen. Ebenso brauche ich nur daran zu erinnern, dass es sich hier natürlich ausschliesslich um die Lage der Dinge in der Leiche handelt. Wie sich zu ihr die normale Lage im Leben, oder vielmehr der Wechsel verschiedener Phasen von normaler Bewegung des Herzens verhalten, das ist natürlich eine Frage, über welche die anatomische Beobachtung nicht allein entscheiden kann. Wegen des Versuches, ihre Beantwortung zur Herstellung eines topographisch-anatomischen Bildes für den lebenden Menschen mit heranzuziehen, verweise ich auf die Besprechung derselben und die Abbildung dazu in meinem Lehrbuche.

Schluss.

Das Ergebniss dieser Reihe von Beobachtungen und ihre Vergleichung mit andern ist kein abschliessendes und kann es nicht sein. Ich habe ja auch nur an diesem Beispiele zeigen wollen, wie man diese Art von Präparaten und die daran sich knüpfenden Fragen meiner Meinung nach anfassen muss, wenn etwas dabei herauskommen soll. Diese Aufgabe lässt sich nun natürlich in verschiedener Weise weiter verfolgen. Man kann die Zahl der Schnitte durch ein und dasselbe Object, z. B. durch die Brust vermehren und so immer mehr und dünnere Scheiben erhalten. Man kann auf diese Weise die Construction der zusammenfassenden Bilder aus denselben sehr verfeinern bis zum Detail der Zeichnung. Man kann noch mehr Ansichten desselben Objectes von allen Seiten construiren, oder, wenn man will, bis zum Aufbau von Modellen aus Scheiben mit den Umrissen aus den Schnitten fortschreiten. Wesentlicher aber noch als solche verfeinerte Durchführung dieses Verfahrens scheint mir für Fragen, wie die vorliegende nach der Lage des Herzens, die Anwendung desselben in ähnlicher Einfachheit wie hier, aber in grösserer Breite, d. h. durch Wiederholung gleichartiger Constructionen in vielen Fällen. Es wäre gar nicht schwer, wenn man einmal die nöthige Menge Leichen bei hinreichender Kälte zur Disposition hätte, in relativ kurzer Zeit ein Paar Dutzend Leichen ebenso nach den Vorderenden der vier ersten Intercostalräume, oder auch dazwischen noch durch die vier ersten

Rippen zu durchschneiden und immer wieder dieselben Ansichten der Lage des Herzens aus ihnen zu construiren. Es wäre natürlich nicht nöthig, die Schnitte selbst immer wieder alle abzubilden, da die construirten Ansichten das Ergebniss derselben hinreichend klar und vollständig wiedergeben, auch schon in verkleinertem Massstabe, also ziemlich compendiös. Hätte man so eine Reihe von nicht entschieden abnormen Fällen nebeneinander, etwa noch nach Alter und Geschlecht gesondert, so liesse sich rein statistisch eine mittlere Norm feststellen und selbst wieder ebenso graphisch darstellen. Und ich glaube im voraus die Erwartung aussprechen zu können, dass die Schwankungen des Individuellen um diese mittlere Norm, von geradezu abnormen Fällen abgesehen, gar nicht gross sein werden, da selbst die grössten Abweichungen der Befunde, die wir hier vergleichend gemustert haben, in den Grenzen der Darstellung der Norm bleiben, wie ich sie in meinem Lehrbuche aufzustellen versucht habe. Und in gleicher Weise könnten alle möglichen anderen Fragen der Topographie, wie z. B. Bestimmung der Pleuragrenzen, der Lage der Leber und dergleichen mit Hilfe von Constructionen aus gefrorenen Durchschnitten in Angriff genommen werden.

Erklärung der Abbildungen.

Fig. I. Horizontalschnitt der Brust durch das vordere Ende des ersten Intercostalraumes (Beschreibung auf S. 14).

Fig. II. Horizontalschnitt der Brust durch das vordere Ende des zweiten Intercostalraumes (Beschreibung auf S. 16).

Fig. III. Horizontalschnitt der Brust durch das vordere Ende des dritten Intercostalraumes (Beschreibung auf S. 17).

Fig. IV. Horizontalschnitt der Brust durch das vordere Ende des vierten Intercostalraumes (Beschreibung auf S. 20).

Fig. V. Aus den vier Horizontalschnitten construirte Ansicht des Herzens in der Brust von vorn (Beschreibung auf S. 23).

Fig. VI. Aus den vier Horizontalschnitten construirte Ansicht des Herzens in der Brust von links (Beschreibung auf S. 25).

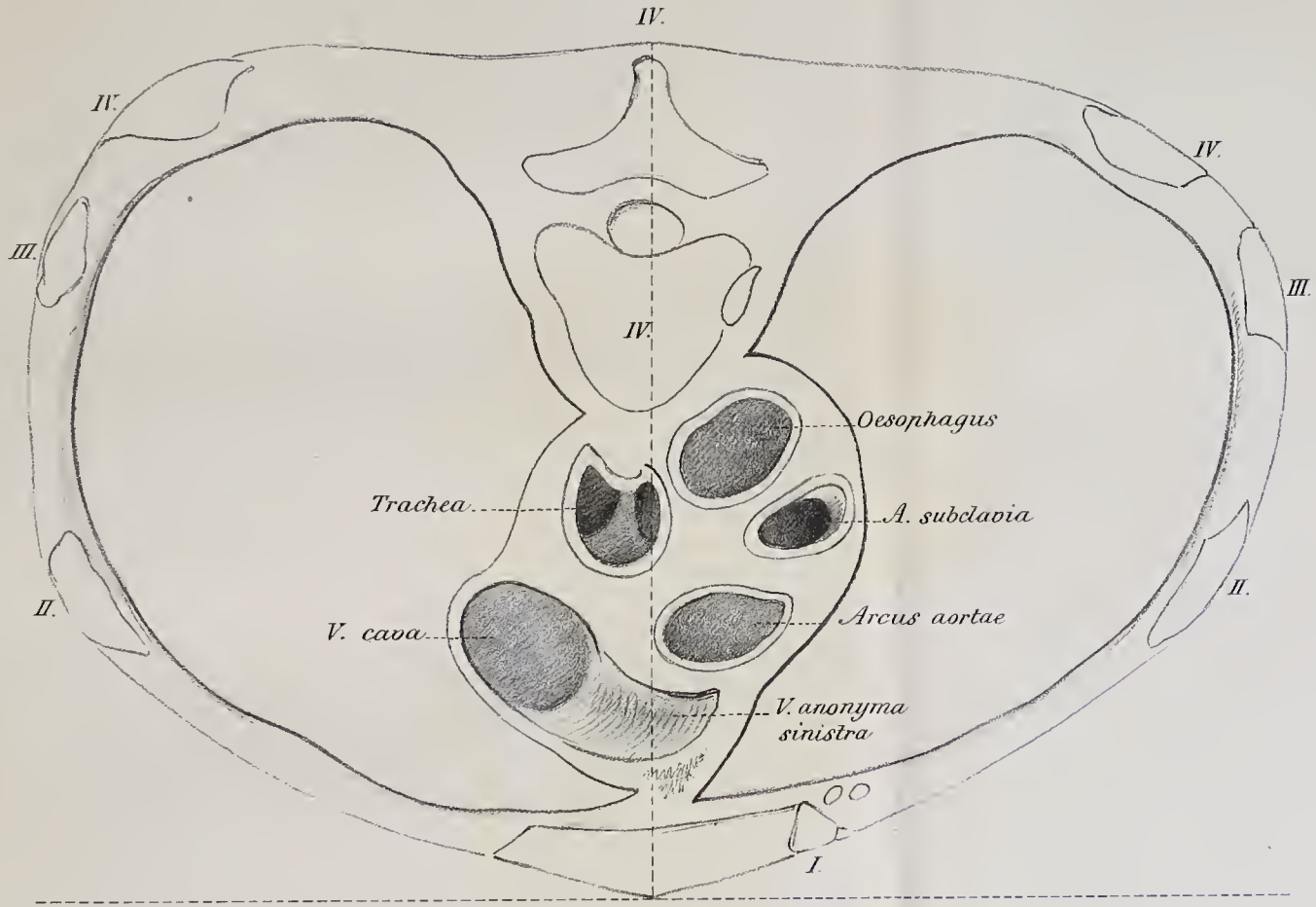
IV.
IV.
IV.
III.
III.
IV.
Oesophagus
Trachea
A. subclavia
II.
II.
V. cava
Arcus aortae
V. anonyma
sinistra
I.

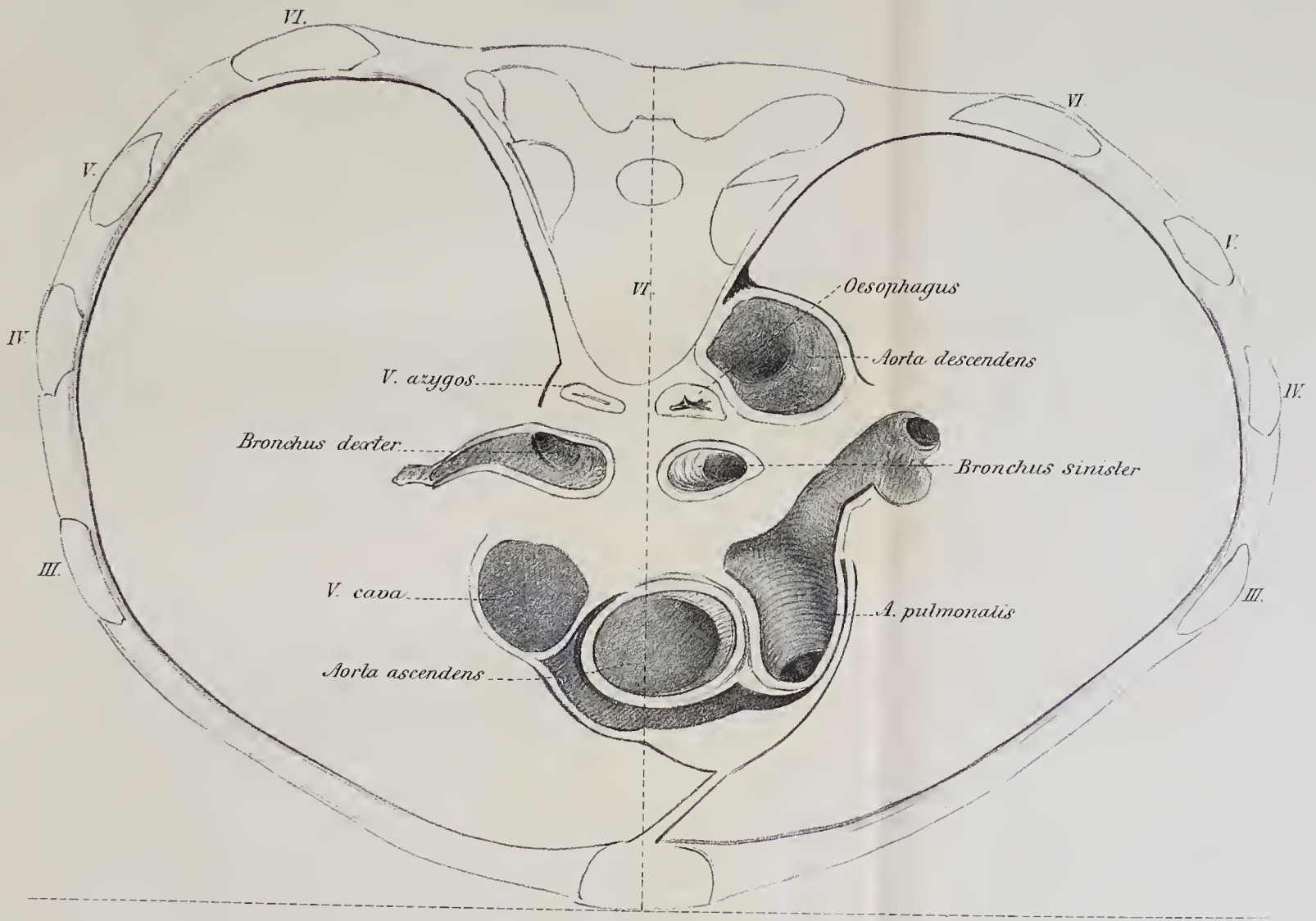
VI.
VI.
V.
V.
VI.
IV.
IV.
Oesophagus
Aorta descendens
V. azygos
Bronchus dexter
Bronchus sinister
III.
III.
V. cava
A. pulmonalis
Aorta ascendens

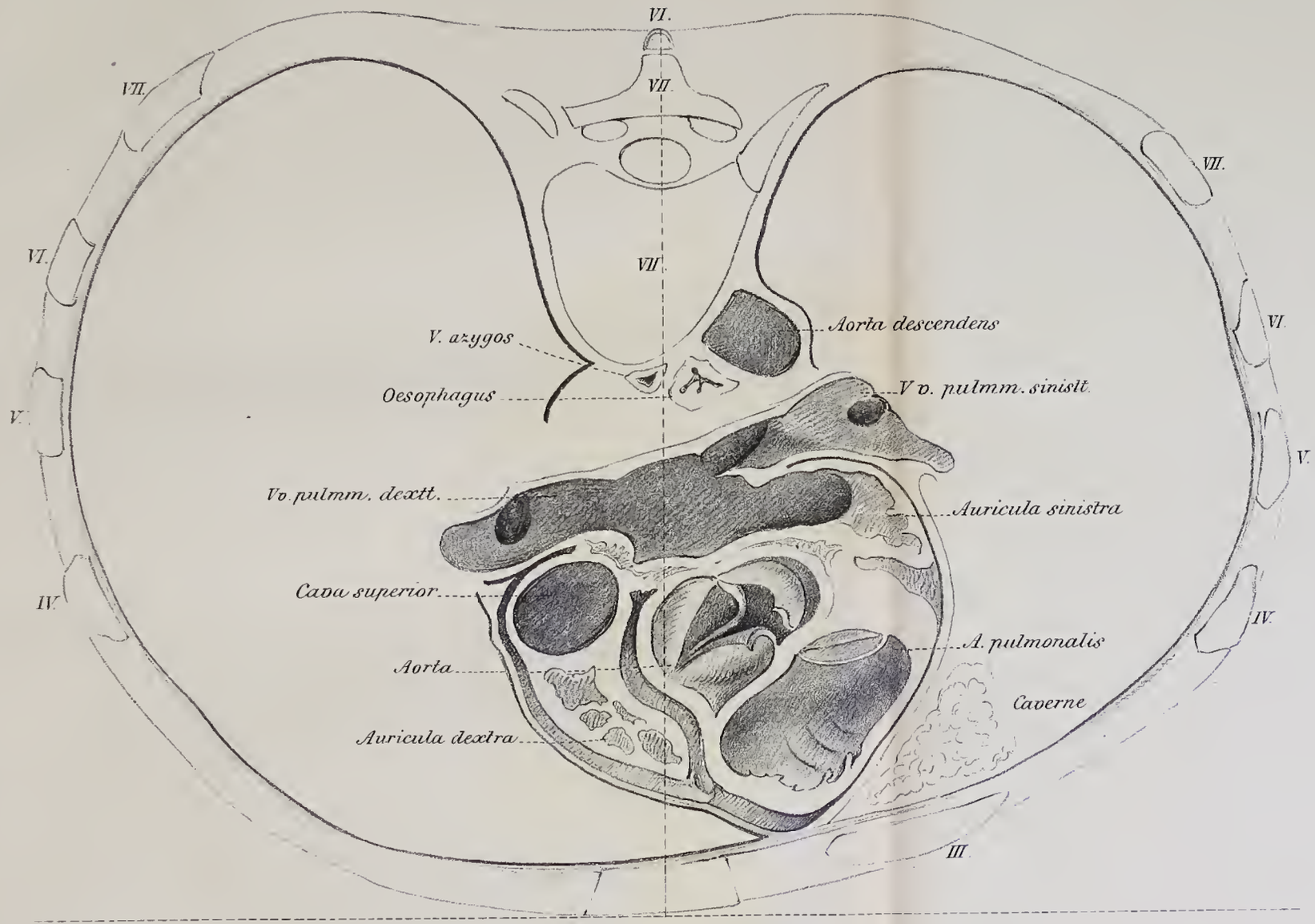
VI.
VII.
VII.
VII.
VII.
VI.
V.
IV.
VI.
V.
IV.
III
V. azygos
Oesophagus
Vo. pulmm. dextt.
Cava superior
Aorta
Auricula dextra
Aorta descendens
V v. pulmm. sinistt.
Auricula sinistra
A. pulmonalis
Caverne

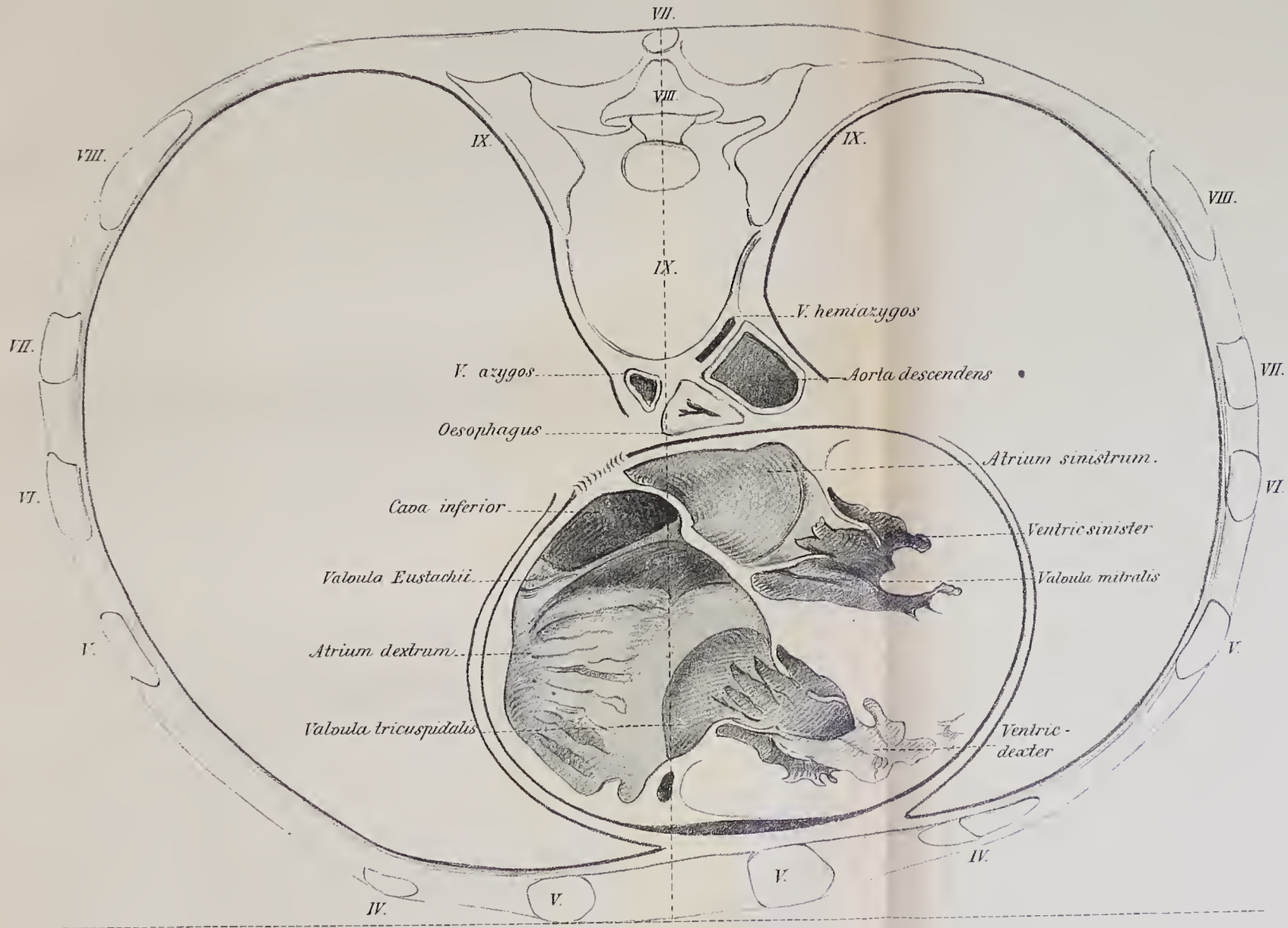
VII.
VIII.
IX.
IX.
VIII.
IX.
VIII.
V. hemiazygos
VII.
V. azygos
Aorta descendens
VII.
Oesophagus
Atrium sinistrum.
VI.
Cava inferior
Ventric sinister
Valoula Eustachii
Valoula mitralis
V.
Atrium dextrum
V.
Valoula tricuspidalis
Ventric -
dexter
IV.
V.
V.
IV.

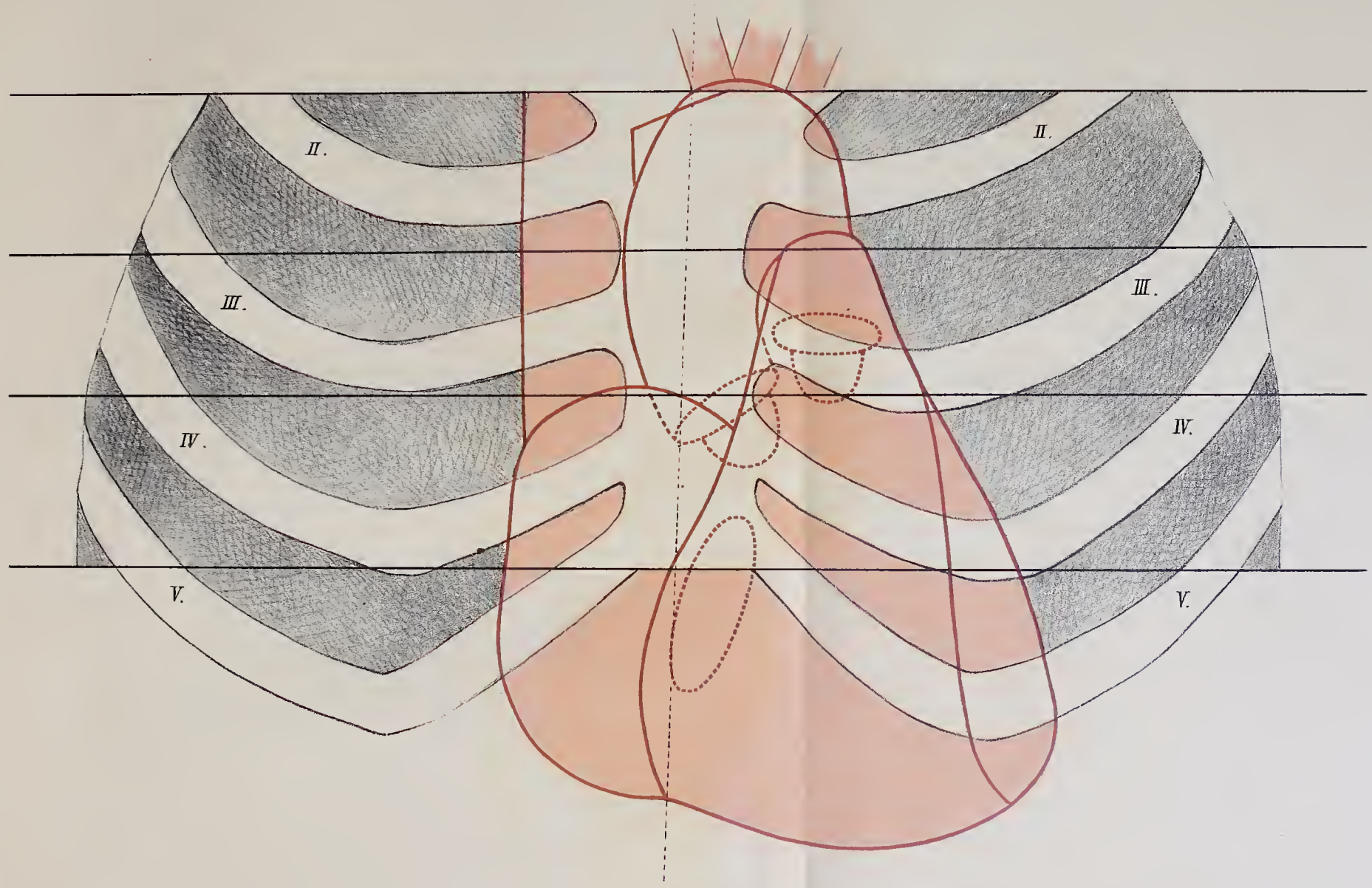
II.
II.
III.
III.
IV.
IV.
V.
V.

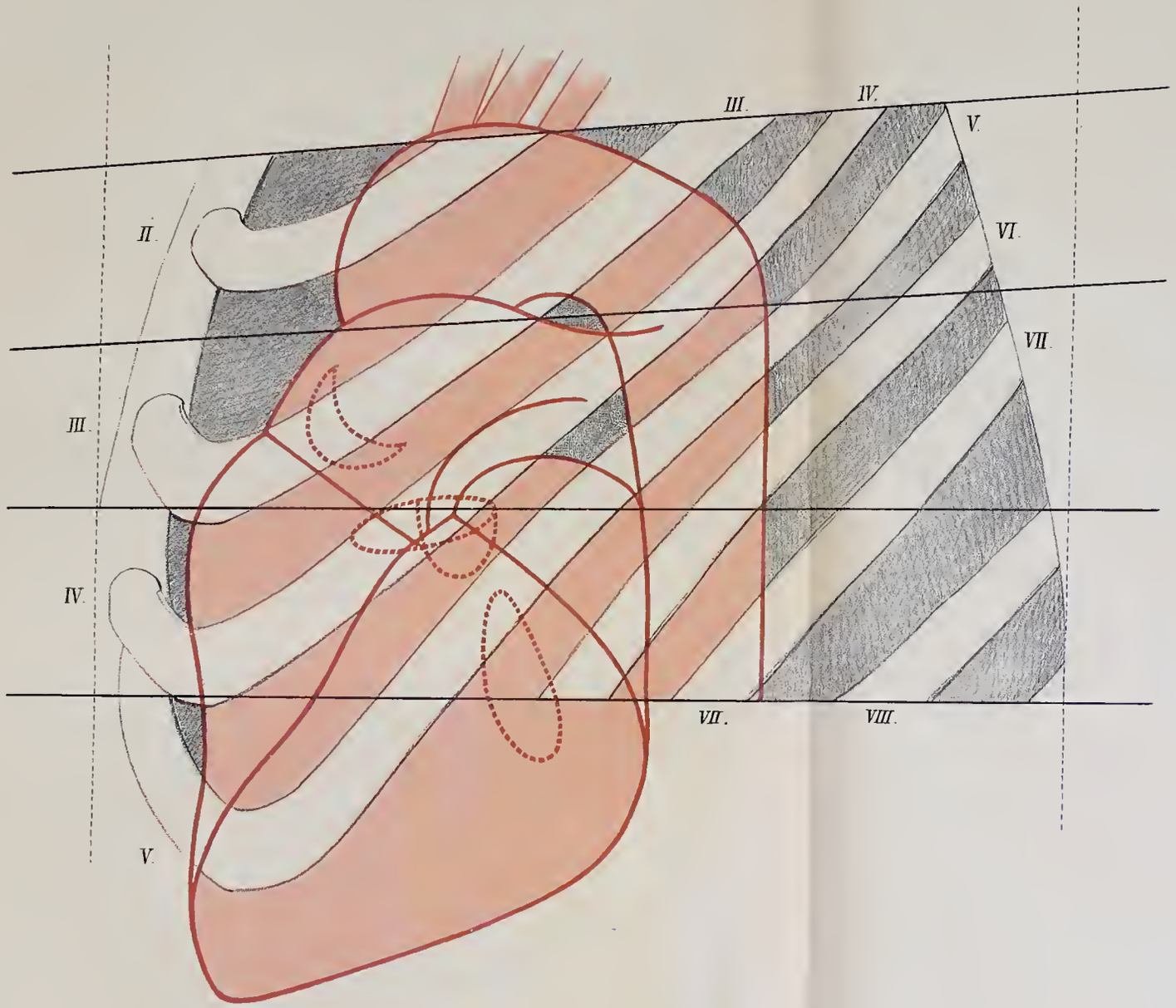
III.
IV.
V.
II.
VI.
VII.
III.
IV.
VII.
VIII.
V.